

See discussions, stats, and author profiles for this publication at: <https://www.researchgate.net/publication/270581585>

Tension chylothorax after coronary artery bypass graft surgery

Article in *Turkish Journal of Thoracic and Cardiovascular Surgery* · April 2014

DOI: 10.5606/tgkdc.dergisi.2014.8017

CITATION

1

READS

245

3 authors, including:



Kemal Uzun
Ordu Üniversitesi

53 PUBLICATIONS 165 CITATIONS

[SEE PROFILE](#)



Sahin Bozok
Izmir Bakircay University, Faculty of Medicine

82 PUBLICATIONS 388 CITATIONS

[SEE PROFILE](#)

Some of the authors of this publication are also working on these related projects:



Cardiopulmonary bypass [View project](#)

Koroner arter baypas greft cerrahisi sonrası gelişen tansiyon şilotoraks

Tension chylothorax after coronary artery bypass graft surgery

Hakan Kara,¹ Kemal Uzun,¹ Şahin Bozok²

Araştırma yapılan kurum:

Özel Giresun Ada Hastanesi, Kalp ve Damar Cerrahisi Kliniği, Giresun, Türkiye

Yazar adresleri:

¹Özel Giresun Ada Hastanesi, Kalp ve Damar Cerrahisi Kliniği, Giresun, Türkiye

²Recep Tayyip Erdoğan Üniversitesi Eğitim ve Araştırma Hastanesi, Kalp ve Damar Cerrahisi Anabilim Dalı, Rize, Türkiye

Koroner arter baypas greftleme (KABG) sonrası gelişen şilotoraks, nadir görülen fakat uygun tedavi yapılmadığında kötü prognozla seyreden ciddi bir komplikasyondur. Üç hafta önce internal torasik arter ve safen ven ile KABG yapılan 70 yaşındaki erkek hasta ciddi solunum güçlüğü ve şok ile acil servise başvurdu. Akciğer grafisinde solda masif plevral efüzyon tespit edildi. Tansiyon şilotoraks tanısı konulan hastaya sol tüp torakostomi uygulandı. Hasta daha sonra konservatif tedavi ile taburcu edildi.

Anahtar sözcükler: Şilotoraks; koroner arter baypas greftleme; tansiyon şilotoraks.

Şilotoraks lenfatik sıvının plevral boşlukta birikmesi olarak tanımlanır ve göğüs lenf kanalındaki (ductus torasikus) bir tıkanıklık ya da yaralanmadan dolayı meydana gelir. Şilöz drenaj, göğüs ameliyatlardan sonra sık görülen bir komplikasyon olmasına karşın median sternotomi ile yapılan koroner arter bypass greft (KABG) ameliyatı sonrasında oldukça nadir görülür. Tansiyon şilotoraks, şilotoraksın neden olduğu hemodinamik ve solunumsal çökme ile seyreden ciddi ve son derece nadir bir klinik tablodur. Bu makalede KABG ameliyatından üç hafta sonra ciddi solunum sıkıntısı ve şok kliniği ile acil servise gelen tansiyon şilotoraks tanısı konulan hastanın klinik seyri sunuldu.

OLGU SUNUMU

Yetmiş yaşında erkek hasta çarpıntı, bilinç bulanıklığı nefes darlığı, solunum sıkıntısı ve morarma

Chylothorax is a rare yet serious complication after coronary artery bypass grafting (CABG), with a poor prognosis, unless left untreated appropriately. A 70-year-old male patient, who underwent CABG with internal thoracic artery and saphenous vein grafts three weeks prior was admitted to the emergency service with severe dyspnea and shock. Chest X-ray revealed left-sided massive pleural effusion. The patient was diagnosed with tension chylothorax and a left tube thoracostomy was performed. The patient was then discharged with conservative treatment.

Keywords: Chylothorax; coronary artery bypass grafting; tension chylothorax.

yakınmalarıyla acil servise başvurdu. Son beş gündür var olan ve yakınmaları gittikçe artan hastanın üç hafta önce koroner arter hastalığı tanısıyla safen ven ile internal torasik arter (İTA) kullanılarak üçlü KABG ameliyatı olduğu ve sorunsuz olarak taburcu edildiği öğrenildi. Fizik muayenede; genel durumu kötü, bilinci bulanıktı, dinlemekle sol hemitoraksta solunum sesleri alınamıyordu. Ortopne pozisyonunda ileri derecede taşipnesi olan hastanın kan basıncı 60/30 mmHg, nabız 150 atım/dk, solunum 26/dk olarak ölçüldü. Elektrokardiyografi (EKG)'sinde sinüs taşikardisi vardı. Akciğer grafisinde sol hemitoraksta sıvı ile uyumlu yaygın homojen yoğunluk artışı, trakea hava sütununda daralma ve mediastinal yapılarda karşı tarafa itilme izlendi (Şekil 1). Hastaya tanısız amaçlı torasentez uygulandı, alınan plevral sıvı örneği makroskopik olarak şilöz özellikteydi. Hastaya derhal sol tüp torakostomi uygulandı (Şekil 2). Tüp torakostomi uygulandığında

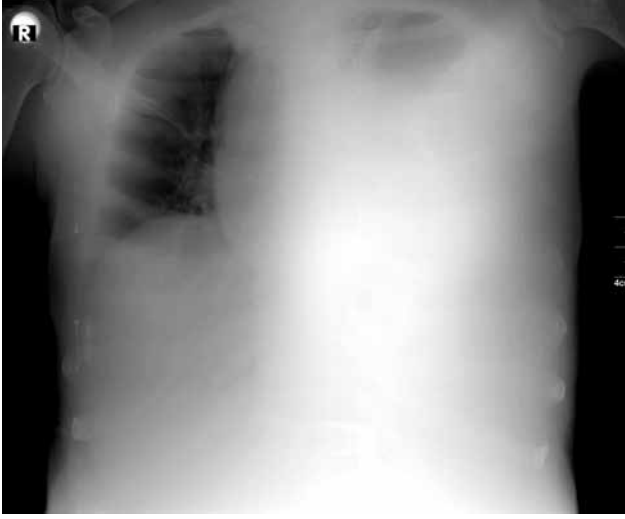


Available online at
www.tgkdc.dergisi.org
doi: 10.5606/tgkdc.dergisi.2014.8017
QR (Quick Response) Code

Geliş tarihi: 29 Aralık 2012 *Kabul tarihi:* 13 Mart 2013

Yazışma adresi: Dr. Hakan Kara, Özel Giresun Ada Hastanesi, Kalp ve Damar Cerrahisi Kliniği, 28000 Giresun, Türkiye.

Tel: 0532 - 387 86 90 e-posta: hakankarakdc@hotmail.com



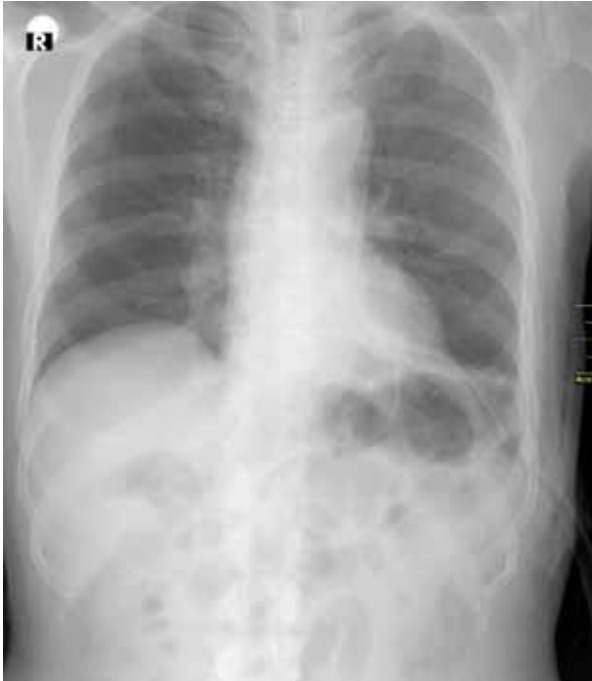Şekil 1. Sol hemitoraksta yoğun homojen yoğunluk artışı, mediastinal yapılarda sağa itilme.

ilk olarak 1700 mL şilöz efüzyon drenajı oldu. Drenaj yavaş ve kademeli olarak yapıldı. Hastanın klinik bulguları dramatik olarak düzeldi. Laboratuvar değerlerinde; lökosit 6190 K/uL (nötrofil %67.9, lenfosit %17.1), hemoglobin 12.2 g/dL, hematokrit %35.1, trombosit 319000 K/uL, glikoz 88 mg/dL, sodyum 136 mEq/L, potasyum 4 mEq/L, kreatinin 0.7 mg/dL, kalsiyum 7.9 mg/dL, CRP 3.47 mg/dL olarak saptandı. Plevral sıvının analizinde; glikoz 105 mg/dL, LDH 111 U/L, total protein 6.1 g/dL, kolesterol 42 mg/dL, trigliserit

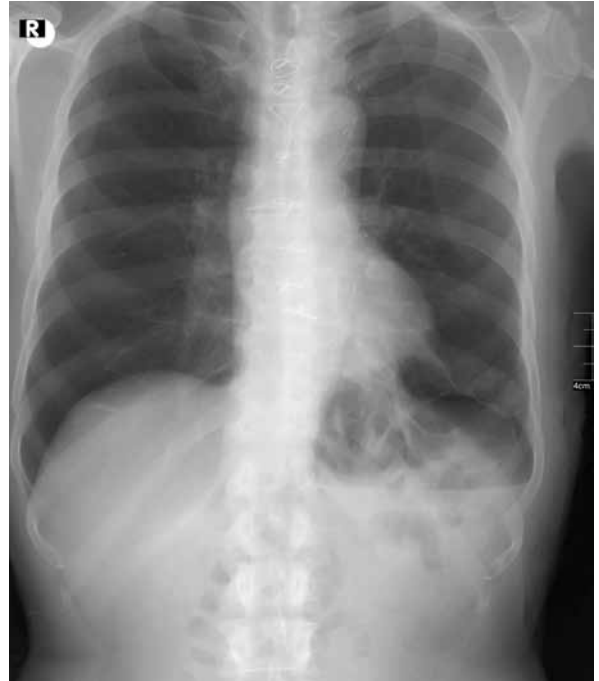480 mg/dL ve pH 7.42 olarak bulundu. Plevral sıvıda lenfosit hakimiyeti (%90) vardı. Plevral mayi sitolojisinde malign hücre görülmeyen hastanın kültüründe üreme olmadı. Günlük takiplerinde ilk dört gün için 800-1100 mL şilöz sıvı drenajı oldu. Orta zincirli trigliserit diyetine rağmen şilöz drenajın fazla olması nedeniyle oral alım tamamen kesilerek total parenteral tedavi başlandı. Beşinci gün şilöz efüzyon 550 mL'ye geriledi, daha sonraki günlerde şilöz drenajı günlük 100 mL'ye kadar azaldı. Hasta gelişiminin 13. gününde efüzyon miktarı 50 mL'nin altına düşünce tüp torakostomi sonlandırıldı. Kontrol akciğer grafisi çekilerek hasta sorunsuz taburcu edildi. Hastanın yedi gün sonraki poliklinik kontrolünde genel durumu iyiydi. Solunum sıkıntısı, nefes darlığı yoktu. Dinlemekle sol hemitoraksta solunum sesleri rahat duyuluyordu. Kontrol arka-ön akciğer grafisinde trakea orta hatta, sinüsler açık ve sol hemitoraksta sıvı ile uyumlu bir görünüm yoktu (Şekil 3).

TARTIŞMA

Nadir bir durum olan şilotoraks torasik kanalın tıkanmasına ya da bütünlüğünün bozulmasına bağlı olarak lenf sıvısının plevrada birikmesidir. Kardiyotorasik ameliyatlar sonrası %0.5-2 oranında görülen kalıcı şilotoraks yaşamı tehdit eden önemli bir komplikasyondur.^[1] Erken tanı konup tedavi edilmediği takdirde yüksek bir morbidite ve mortalite ile seyrebilmektedir. İlk olarak 1633 yılında Bartolet tarafından tanımlanmış ve efüzyonun süt benzeri görünümü



Şekil 2. Sol tüp torakostomi.



Şekil 3. Taburculuk sonrası kontrol akciğer grafisi.

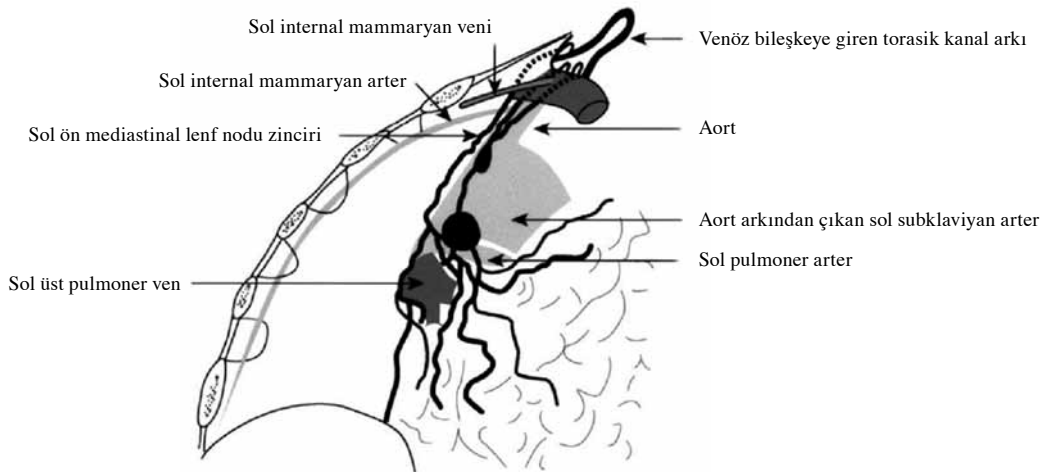
ile tanısı konmuştur.^[2] Şilotoraks etyolojisinde cerrahi, travma ve tümör yer almaktadır. Cerrahi travmalar arasında; kalp cerrahisi geçirenlerin %0.2-0.5'inde, pnömonektomi uygulanmış hastaların %0.5-0.7'sinde, özofagus cerrahisi geçirenlerde ise %0.2-1.5 oranında şilotoraks geliştiği bildirilmiştir. Cerrahi dışı travmalar arasında künt göğüs travmaları ve vertebraların ani hiperekstansiyonuna bağlı göğüs lenf kanalının yırtılması yer almaktadır. Travmatik olmayan nedenlerin başında tümörler gelmekte ve yetişkinlerdeki şilotoraksın %50'sinden fazlasına bu tümörler neden olmaktadır. Bu olguların %75'inde etyolojik neden lenfomadır.^[3]

Koroner arter bypass greft ameliyatı sırasında timus çevresinde veya internal mammaryan arter orijinine yakın bölgelerde lenfatik kanallar hasar görebilir. Timus lobları ayrılıp bağlanmadığı takdirde koterize edilen büyük peritimidik veya intratimidik lenfatiklerden ameliyat sonrası dönemde şilöz sızıntılar görülebilir.^[4] Göğüs lenf kanalının üst göğüs bölgesinde daha derinde olması aynı zamanda subklaviyan venin anatomik pozisyonundan dolayı İTA çıkarılırken direkt hasarlanması nadir bir durumdur.^[5] Ancak göğüs duvarının aşırı retraksiyonu veya İTA pedikülünün aşırı derecede traksiyonu sonucunda göğüs lenf kanalı veya ana dalları hasar görebilir. Brancaccio ve ark.^[6] İTA proksimalini maksimum çıkarma sırasında lenfatik hasarın oluştuğunu bildirmişlerdir. Riquet ve ark.^[5] ise İTA orijini ni çaprazlayan sol ön lenf nodu zincirinin normalde jugulosubklaviyan venöz bileşkeyle bağlantı yapması gerekirken anatomik bir anomali olarak göğüs lenf kanalı arkına veya onun ana dallarına dökülmesi nedeniyle İTA çıkarılması sırasında bu zincirin

yaralanması durumunda şilöz efüzyon geliştiğini bildirmişlerdir (Şekil 4). Falode ve ark.^[7] KABG ve beraberinde atriyal septal defekt kapatılması sonrası gelişen şilotoraks olgusunu bu anatomik anomaliye bağlı olarak geliştiğini bildirmişlerdir.

Şilöz drenajın ortaya çıkması ile ameliyat arasında genellikle latent bir dönem vardır. Bu süre göğüs drenaj tüplerinin çekilmesinden önce olabileceği gibi hastanın taburcu edilmesinden günler sonra da ortaya çıkabilir. Şilotoraksı diğer plevral efüzyonlardan ayıracak radyolojik bulgu yoktur. Torasentez yapıldığında veya tüp torakostomi uygulandığında drenajın süt kıvamında olmasıyla şilotorakstan şüphelenilir. Tanı plevral mayi kolesterol/trigliserit oranının 1'in altında olması ve trigliserit değerinin 110 mg/dL'nin üzerinde olması ile konular iken lipoprotein analizinde şilomikronların izlenmesi tanıyı kesinleştirir.^[1,2] Göğüs lenf kanalında günlük 1.5-2.5 L'ye yakın şilöz dolaşım olmaktadır. Şilotoraksta ciddi protein ve vitamin kaybına bağlı önemli metabolik ve nutrisyonel defekt gelişir. Kalıcı şilöz kaçak nedeni ile protein, yağda çözünen vitaminler, lenfatik sistem hücreleri ve antikor kaybı gelişir. Neticede immün yetmezlik, koagülopati, malnütrisyon veya sepsis gelişebilir, hatta ölüm ile sonuçlanabilir. Tansiyon şilotoraks ise yaşamı tehdit edici bir durumdur ancak literatürde nadir görülmektedir.^[1-3]

Şilotoraksın tedavisinde en önemli basamak beslenmenin ve sıvı elektrolit dengesinin düzenlenmesidir. Orta zincirli trigliserit içeren beslenme formleri (direkt portal sistem içinde absorbe edildikleri için) veya total parenteral beslenme ile birlikte oral alımın tamamen kesilmesi ilk uygulanması gereken



Şekil 4. Sol hemitoraks kesiti: Sol ön mediastinal lenf nodu zincirinin venöz bağlantısı, göğüs lenf kanalının üst göğüs bölgesiyle ve internal torasik arter ile ilişkisi.

tedavidir. Konservatif bu tedavi yaklaşımıyla şilotoraks azalmazsa cerrahi tedavi gerekir. Şilotoraksın cerrahi tedavisinde transtorasik veya video destekli torakoskopik cerrahi ile göğüs lenf kanalının direkt bağlanması, fibrin yapıştırıcı uygulanması, plevraperitoneal şant, plörektomi, dekortikasyon, kimyasal plörodez gibi çeşitli yöntemler uygulanmaktadır. Etyolojisi tümör olan olgularda radyoterapi ve kemoterapi tercih edilebilir.^[1-4] Ammori ve ark.^[8] şilotorakslı hastalarda göğüs tüpünden 200-400 mL/8 saat ve 3-5 gün süren drenajlarda göğüs lenf kanalının ligasyonunu önermişlerdir. Somatostatin ve analogu olan oktreotid son yıllarda özellikle neonatal ve infantil şilotoraks ile ameliyat sonrası şilotoraks tedavisinde başarıyla kullanılmaktadır.^[9,10]

Bizim olgumuzda hemitoraksı boşaltıcı girişim hemen uygulandı, şilotoraks tanısı konarak tedavisine başlandı. Oral alım tamamen kesilerek total parenteral beslenmeyle şilöz efüzyon kesildi.

Sonuç olarak, KABG ameliyatı sonrası geç dönem bir komplikasyon olan tansiyon şilotoraks nadir görülen ciddi bir acil durumdur. Bu durumda hemitoraks hemen drene edilmeli, hemodinami ve solunum rahatlatılmalıdır. Acil klinik durum düzeldikten sonra da konservatif şilotoraks tedavisi yapılmalıdır.

Çıkar çakışması beyanı

Yazarlar bu yazının hazırlanması ve yayınlanması aşamasında herhangi bir çıkar çakışması olmadığını beyan etmişlerdir.

Finansman

Yazarlar bu yazının araştırma ve yazarlık sürecinde herhangi bir finansal destek almadıklarını beyan etmişlerdir.

KAYNAKLAR

1. Şahin E, Çelik B, Nadir A, Kaptanoğlu M. Tansiyon şilotoraks ile başvuran non-Hodgkin lenfoma olgusu. *Türk Gogus Kalp Dama* 2011;19660-3.
2. Doerr CH, Miller DL, Ryu JH. Chylothorax. *Semin Respir Crit Care Med* 2001;22:617-26.
3. McGrath EE, Blades Z, Anderson PB. Chylothorax: aetiology, diagnosis and therapeutic options. *Respir Med* 2010;104:1-8.
4. Sarıgül A, Farsak B, İsbir S, Demircin M, Paşaoğlu İ. Şilotoraks, koroner arter cerrahisinin nadir bir komplikasyonu. *T Klinik Kardiyoloji* 1998;11:29-30.
5. Riquet M, Le Pimpec Barthes F, Souilamas R, Hidden G. Thoracic duct tributaries from intrathoracic organs. *Ann Thorac Surg* 2002;73:892-8.
6. Brancaccio G, Prifti E, Cricco AM, Totaro M, Antonazzo A, Miraldi F. Chylothorax: a complication after internal thoracic artery harvesting. *Ital Heart J* 2001;2:559-62.
7. Falode O, Hunt I, Young CP. Chylothorax after coronary artery bypass surgery. *J R Soc Med* 2005;98:314-5.
8. Ammori JB, Pickens A, Chang AC, Orringer MB. Tension chylothorax. *Ann Thorac Surg* 2006;82:729-30.
9. Kilic D, Sahin E, Gulcan O, Bolat B, Turkoz R, Hatipoglu A. Octreotide for treating chylothorax after cardiac surgery. *Tex Heart Inst J* 2005;32:437-9.
10. Keçelgil HT, Bahçıvan M, Demirağ MK, Yücel SM. Postoperatif şilotoraks tedavisinde farklı bir tedavi yöntemi: Somatostatin kullanımı. *Türkiye Klinikleri J Cardiovasc Sci* 2006;18:70-2.