

Posterior Fossa Astrositomlarında Tedavi Seçenekleri

Treatment Options for Posterior Fossa Astrocytomas

Ahmet KÜÇÜK¹, Vaner KÖKSAL², Süreyya Burcu GÖRKEM³, İbrahim Suat ÖKTEM¹

¹Erciyes Üniversitesi, Tıp Fakültesi, Nöroşirürji Anabilim Dalı, Kayseri, Türkiye

²Recep Tayyip Erdoğan Üniversitesi, Tıp Fakültesi, Nöroşirürji Anabilim Dalı, Rize, Türkiye

³Erciyes Üniversitesi, Tıp Fakültesi, Radyoloji Anabilim Dalı, Kayseri, Türkiye

ÖZ

Astrositomlar, astrositik hücrelerden köken alan ve serebral hemisferler, beyin sapı, spinal kord veya serebellumda yerleşen glial tümörlerdir. Sıklıkla benign olup, pediatrik yaş grubunda en sık karşılaşılan intrakranial tümörlerdir. Dünya Sağlık Örgütüne (WHO) göre astrositomalar evre 1-4 arasında sınıflandırılmıştır. Güncel çalışmalarda posterior fossa astrositomlarının monoklonal orijinli oldukları gösterilmiştir. Cerrahi tedavide oturur, pron ve lateral dekübit (park-bench) pozisyonlarından biri tercih edilebilir. Orta hat insizyonu sonrası kraniotomi veya kraniektomi yapılarak dura açılır ve lezyon total olarak çıkartılmaya çalışılır. Seçilmiş olgulara kemoterapi ve radyoterapi eklenebilir. Prognozda en önemli faktör tümörün eksizyon miktarıdır. Total rezeksiyon sonrası rekürrens son derece nadirdir. Son yıllarda cerrahi tekniklerin ve teknolojik ilerlemelerin sonucunda sağ kalım oranı daha da artmıştır.

ANAHTAR SÖZCÜKLER: Posterior fossa, Astrositoma, Cerrahi tedavi, Kemoterapi, Radyoterapi

ABSTRACT

Astrocytomas are glial tumors originating from astrocytic cells and residing in cerebral hemispheres, brainstem, spinal cord or cerebellum. Mostly being benign, they are the most prevalent intracranial tumors in the pediatric age group. According to World Health Organization (WHO), astrocytomas are classified as stage 1-4. In current research, posterior fossa astrocytomas are demonstrated to be monoclonal origin. In surgical treatment; one of the positions from sitting posture, prone and lateral decubitus (park bench) may be preferred. After midline incision, dura is after craniotomy or craniectomy and the lesion is tried to be excised totally. In selected cases, chemotherapy and radiotherapy may be added. The most important factor in prognosis is amount of the excised tumor. After total resection, recurrence is rare. In recent years, survival rates are increased due to surgical techniques and technological improvements.

KEYWORDS: Posterior fossa, Astrocytoma, Surgery, Chemotherapy, Radiotherapy

TANIM

Astrositomlar, astrositik hücrelerden köken alan ve serebral hemisferler, beyin sapı, spinal kord veya serebellumda yerleşen glial tümörlerdir (3). Posterior fossa astrositomları (PFA) benign tümörler olup, pediatrik yaş grubunda en sık karşılaşılan intrakranial tümörlerdir (16). Bu tümörlerin en sık rastlanılan pilositik astrositomlar (PAs)

olup prevalansı 9,5/100.000'dur (11,25). Posterior fossa tümörlerinin %35'ini, pediatrik beyin tümörlerinin %28'ini oluştururlar (33). İlk dekadın ortalarında pik yaparlar (34). Bu tümörlerin fenotipik, histolojik ve genotipik özellikleri diğer düşük evreli gliomalardan farklıdır. Yüksek histolojik evreye çok nadiren dönüşebilirler, cerrahi rezeksiyon için uygun anatomik yerleşime sahip ve gross total rezeksiyon ile hemen hemen daima kür sağlanan tümörlerdir (11,25).



Yazışma adresi: Ahmet KÜÇÜK

E-posta: draahmetkucuk@hotmail.com

■ PATOLOJİ

Dünya Sağlık Örgütüne (WHO) göre astrositomlar evre 1-4 arasında sınıflandırılmıştır (21). Piloitik astrositomlar evre I, fibriler astrositomlar evre II olarak adlandırılmışlardır (10). Evre III ve IV malign formlar olarak kabul edilmişlerdir (4). Bunların dışında pilomiksoid astrositom adı verilen bir tip ise Tihan ve ark. tarafından literatüre kazandırılmıştır (36).

■ GENETİK ve MOLEKÜLER YAPI

Güncel çalışmalarda posterior fossa astrositomlarının monoklonal orijinli oldukları gösterilmiştir (11,25).

Yetişkin popülasyona ait düşük dereceli astrositomlarda, p53 tümör süpresör gen mutasyonu yaygın olarak görülmekte ve maligniteye geçişte erken haberci sayılmaktadır. Ancak pediatrik yaş grubunda ise p53 mutasyonları pek sık görülmemektedir. Pediatrik PAs'ların büyük çoğunluğunda normal sitogenetik bulgular görülebilmektedir (13). Hatta pediatrik PAs'ların çoğunun normal bir karyotipi vardır. Yaklaşık %32'sinde bazı kromozomal anomaliler tespit edilmiştir. Kromozom 5,7 ve sıklıkla 8'de olan kazanım şeklinde bozulmalar tespit edilmiştir (14,39). Kromozom 7,8 ve 17'de monozomi rapor edilmiştir. Ayrıca 1p, 2p, 4q-9q ve 13q kazanımı ile 1p, 9q, 12q ve 19-22'de kayıplar şeklinde bölgesel kromozom anomalileri de rapor edilmiştir (19,39). 15 yaştan küçük PAs'lı olgularda tek kromozom anomalileri çok yaygın iken, yaşlı olgularda multipl anomaliler daha sık gözlenmektedir (14).

Tespit edilmiş genomik anomaliler

- Yaygın gliomalarla ilgili genler:** PAs genomunun moleküler araştırmalarında TP53, PDGFA, PDGFRa, EGFR, IDH1 ve IDH2 genleri ile ilgili mutasyonlar tespit edilmiştir (28).
- Nörofibromatozis Tip 1 mutasyonları:** PAs'lı olguların yaklaşık %30'unun nörofibromatozis (NF) tip 1'li olgularda ortaya çıktığı görülmüştür. Özellikle NF1'li olguların %15-20'de PAs geliştiği bildirilmektedir. Olguların çoğunda belirgin olarak 17q11.2 kromozomunun mutasyonu veya delesyonu ile NF1 geninde normal işlevlerinde kayıpla karakterizedirler (22,28). Ayrıca NF1 ile birlikte PAs'de 10. kromozomun heterozigot p16 delesyon ve kaybı oluşabilir (28).
- BRAF mutasyonları (BRAF=proto-onkogen):** NF ile ilgili olmayan sporadik PAs'lı olguların bir kısmı bu gruba dahil edilebilirler. Bu mutasyon mekanizması PAs'lerin oluşumunda önemli ayrı bir patofizyolojik yoldur. BRAF insanlardaki tüm neoplazmların %8'den sorumlu, genomik mutasyonların nedeni olabilen bir proteindir. Son gen ekspresyon analizlerinde kromozom 7q34'de fokal kazanımların %53-88 arasında sporadik PAs'lerde gerçekleştiği bildirilmiştir. Bu kromozom aynı zamanda BRAF genini de kodlayan bölgedir (42). Farklı santral sinir sistemi (SSS) neoplazmlarında da BRAF çevresinde oluşan mutasyonlardan şüphe edilmektedir. PAs'lı olgularda 2 yolla BRAF mutasyonu gözlenir. BRAF nöral progenitör hücrelerin klonojenik büyümesini ilerleterek aktive eder veya son klinik datalara göre BRAF'ın gen transferini kullanılabilmektedir

(28). Sonuç olarak deneysel olarak yeni doğmuş farelerde PAs oluşmasında BRAF aktivasyonunun yeterli etkiyi yapabildiği bildirilmektedir (15). Karşılaştırmalı genom hibridizasyonu tekniği kullanılarak 53 juvenil PAs olgusunun 28 tanesinde BRAF duplikasyonu olduğu gösterilmiştir. Juvenil PAs'ların bir diğer anormal kromozomal belirteci de, 22q13'e özgün alel dengesizliğidir (28). Literatürde bildirilmiş diğer kromozomal anomaliler arasında 10p, 19 ve 22q'daki alel kayıpları da tespit edilmiştir (13).

d. Ras/ ERK/ MAPK genlerinin mutasyon yolları: Sporadik PAs'larda Ras/ERK/MAPK yollarını etkileyerek çok yaygın genomik anomaliler PAs ile sonuçlanabilmektedir. Literatürde bu yolların aktivasyonunun neden olduğu mutasyonlar bildirilmiştir (28).

e. Diğer genetik anomaliler; PAs ile birlikte rapor edilmiş en az 800 genomik anomali bulunmaktadır. P53, p16, IDH1 ve IDH2 genleri ile ilgili mutasyonlar PAs'li olgularda nadiren rapor edilmişlerdir (28).

Epigenomik anomaliler (RNA düzeyinde)

PAs'nın moleküler biyolojisinde gen hipermetilasyonu hakkında tutarlı kanıtlar henüz yoktur. Son bilgiler somatik mitokondrial mutasyonların PAs'lı olguların %84'de oluşabildiğinin gösterilmesi yönündedir (26).

Moleküler özellikler

Vasküler endotelial growth faktör (VEGF) patolojik anjiyogenezin fizyolojik gelişiminde önemli olduğu, özellikle anjiyogenik faktörlerle ilgili son tariflerde belirtilmektedir. Tümörün vaskülarizasyonunu etkileyen önemli bir faktör olduğu ileri sürülmektedir. VEGF trombosit büyüme faktörü ve plasental büyüme faktörü yapısına benzer bir 45-kDa dimerik glikosilat proteindir. Potent bir anjiyogenik faktördür. Aynı zamanda hem mitojenik hem de endotelial hücreler için kemotaktik (endotelial hücreleri reaksiyon merkezine çekici) olabilmektedir. VEGF aynı zamanda endotelial hücrelerde bulunan bir reseptördür ve gliomaların anjiyogenezinde de sorumlu olarak gösterilmiştir (24). Glioblastomalarda selektif olarak özellikle nekrotik alan etrafında sekrete edildiği belirlenmiştir. PAs'larda da aynı vasküler proliferasyon görülmektedir. Bu tümörlerin bir subgrubu olan düşük evreli fibriler astrositomlarda açıkça farklı bir biyolojik davranış vardır. Bu tümör sıklıkla serebellumda yerleşip iyi prognoza sahip olmasına rağmen yüksek vasküler yapıya sahip bir tümördür (24).

Yüksek vasküler yapıya sahip olan PAs'lar düşük evreli diğer glial tümörlerin aksine, radyolojik olarak bilgisayarlı tomografi ve magnetik rezonans görüntülerinde iyi kontrast tutarlar. Vasküler proliferasyonlarının yüksek olmasına rağmen bu tümörler asla malign davranışlı değildirler. PAs'larda anormal vasküler oluşum hakkında bilinenler halen çok azdır. VEGF'nin mRNA aşamasında oluşması araştırılmaktadır. Bunun için yapılan in situ hibridizasyon yöntemi ile moleküler düzeyde bu madde tespit edilmeye çalışılmaktadır (24).

PAs belirgin sekresyon ve kist oluşturmaya eğilimli bir tümördür. PAs'ların kist oluşumu aşamalarında VEGF ekspresyonunda artış gözlenmektedir. VEGF endotel hücreleri için mitojenik

ve kemotaktik olmaktan çok, aynı zamanda anjiyogenez için önemli bir etken olan vasküler aşırı geçirgenliği de uyarılmaktadır. Bu sayede damar içinden dışına yani doku içine geçen kollajen ile çeşitli proteinler yeni damarların oluşması için geçici bir matriks oluşmasını sağlamaktadırlar. VEGF'nin etkilediği bu mekanizma ile oluşan fibrin pıhtı formasyonu, solid tümörlerde olmayan anjiyogenezisi uyardığı için çok önemlidir (35).

Klinik korelasyon ve bu moleküler özelliklerin tedaviye katkısı

Pilositik astrositom ve diffüz astrositomlarda; TIMP1, TIMP2 ve YKL-40 gibi, proliferasyon, migrasyon, invazyon ve anjiyogenez ile bağlantılı genlerin aktive oldukları ortaya konulmuştur (7,28). Özellikle BRAF gen mutasyonunun serebellar astrositomlarda daha sık olduğu görülmektedir. Apolipoprotein-D ekspresyonu non-infiltratif PAs subtiplerinde korelasyon göstermektedir. ALDH1L1 ekspresyonu ise agresif PAs subtiplerinin bir göstergesi olarak kabul edilmektedir. Ek olarak 17p13 genindeki heterozigot kaybında PAs'larda rekürrens için risk artışı öngörülmektedir (7,28). Deneysel çalışmalar; evre 2 tümörlerin evre 1 tümörlere kıyasla, daha yüksek mitotik endekse sahip olduklarını, S fazındaki hücre yüzdelerinin daha yüksek olduğunu ve daha fazla VEGF ekspresyonuna sahip olduklarını göstermiştir (24). Günümüzde bu tümörlerin malignense dönüşümünü önceden bildirebilecek moleküler bir prognostik kriter mevcut değildir. Patolojiye neden olan (BRAF geni gibi) genleri hedef alan tedavi arayışları halen devam etmektedir. İlerleyen teknoloji ile bu belirteçler tanımlanacak olursa, ilaç tedavileri içinde yeni moleküler hedefler belirlenmiş olacaktır.

■ TEDAVİ SEÇENEKLERİ

Cerrahi Tedavi

Posterior fossa tümör olgularında preoperatif dönemde hidrosefali varlığı araştırılmalıdır. Hidrosefali olan olgularda aynı veya farklı seansta öncelikle beyin omurilik sıvısı (BOS) drenajı önerilir (2). Bununla beraber cerrahi pozisyon, kraniyotomi veya kraniyektomi mi yapılacağı, lezyonun ne kadarının çıkarılacağı ve buna bağlı olarak postoperatif dönemde radyoterapi ve/veya kemoterapi gerekip gerekmeyeceği planlanmalıdır (Şekil 1A-F).

BOS drenajı için farklı görüşler bildirilmiştir. Ekstraventriküler drenaj sistemi, uygulanması kolay ve BOS drenajını gözleme imkanı verirken, enfeksiyon riski mevcuttur. Diğer bir yöntem de kalıcı ventriküloperitoneal şant sistemi takılmasıdır, ancak kalıcı şant sistemi takılması da, şant bağımlılığına yol açmaktadır (32). Ayrıca preoperatif dönemde III. ventrikülostomi yapılması diğer bir alternatif yoldur (4).

Posterior fossa tümörlerinde seçilecek cerrahi yaklaşım lezyonun yerine ve cerrahın tecrübesine göre çeşitlilik gösterebilir. Oturur, pron ve lateral dekübit (park bench) pozisyonlarından biri tercih edilebilir. Her pozisyonun avantajları ve dezavantajları vardır. Oturur pozisyon BOS ve kanın cerrahi sahadan kolaylıkla uzaklaşmasına ve vermişin üst kısmına daha rahat ulaşma imkanı verirken, hava embolisi riski diğer pozisyonlara

göre biraz daha yüksektir. Oturur pozisyonda dördüncü ventrikülün dekompresyonu hava subaraknoid ve subdural mesafeye geçebilir. Pron pozisyonda hastanın yüzünü potansiyel hasarlara karşı korumak lazımdır. Lateral dekübit pozisyon hava embolisi için en düşük riski sağlarken, üstteki serebellar hemisferin ağırlığı diğer hemisfere bası yapabilir.

Posterior fossa cerahisinde sıklıkla orta hat insizyonu tercih edilir. Hidrosefali olan olgularda parietookspital bölgede çocuklarda inion çıkıntısının 3-4 cm lateralinden 3-4 cm yukarı, erişkinlerde ise inion çıkıntısının 3-4 cm lateralinden 6-7 cm yukarıdaki Frazier noktasından açılarak ventrikül kanüle edilir. Posterior fossa yaklaşımlarında kraniyektomi uygulaması alışlagelen bir yöntemdir. Buna foramen magnum ile birlikte C1 laminektomi uygulaması eklenerek cerrahi saha genişletilerek; cerrahi manüplasyon kolaylaşmakta, tümör sınırları daha rahat ortaya konularak hem total rezeksiyon olanağı artmakta hem de mortalite ve morbidite azaltılabilmektedir (12).

Dura foramen magnum üzerinden "Y" şeklinde orta hattan açılır. Serebellar tonsilleri korumak için durayı öncelikle sisterna manga üzerinden açmak gereklidir. Posterior fossa lezyonlarının en sık yerleştiği dördüncü ventrikülün lokalizasyonu iyi bilinmelidir. Lezyonu daha iyi ortaya koymak için serebellar dokular ekarte edilebilir. Ancak fazla traksiyon sonrası nöral dokuda ödem ve kontüzyonlar oluşabileceği unutulmamalıdır. Operasyon sırasında cerrahi mikroskop kullanmak hem tümörün total rezeksiyonu hem de nörovasküler yapılara hasar vermemek için önemlidir. Serebellopontin köşeye uzanan tümörlerde açılı endoskoplardan faydalanılabilir.

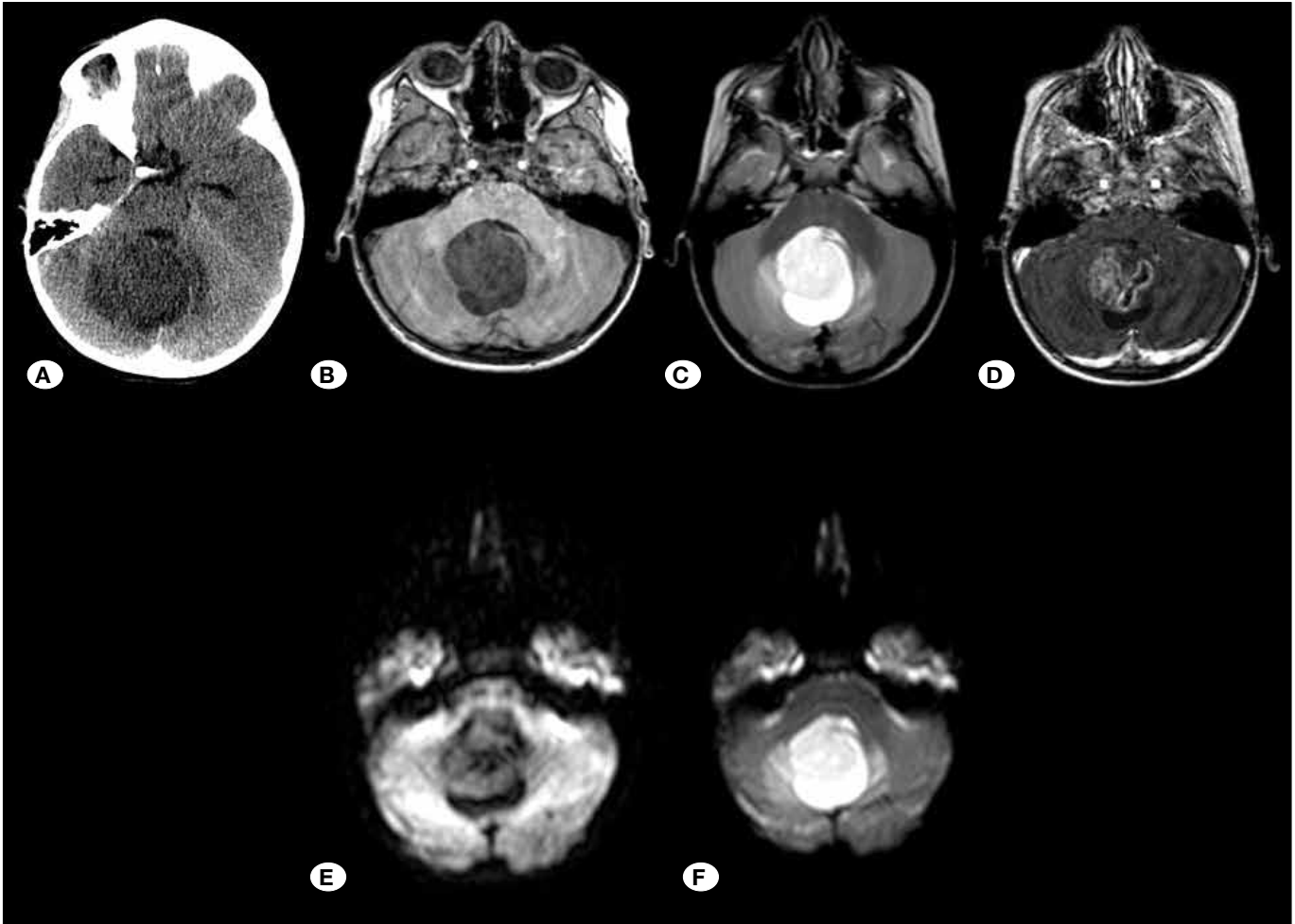
Cerrahide her zaman amaç total rezeksiyon olmalıdır. Astrositomaların büyük bir kısmı, mikrodiseksiyon, aspirasyon, bipolar ve ultrasonik aspiratör yardımı ile çıkartılabilir. Kistik astrositomalarda kür için, tümörün mural nodülü ve kist duvarı mutlaka çıkarılmalıdır. Solid astrositomlarda ise beyin sapına uzanan tümörler total rezeksiyonu engeller. Beyin sapına yapışık tümörleri total çıkarmaya çalışmak nörolojik defisitlere yol açabilir. Postoperatif psödomeningosel oluşumunu engellemek için dura su geçirmez şekilde dikilmelidir. Çoğunlukla dura kenarları karşı karşıya gelmez. Bunun için operasyona başlarken oksipital bölgeden galea grefti kullanılabilir. Buna rağmen BOS kaçağı şüphesi varsa doku yapıştırıcıları kullanılabilir. Epidural drenaj kateteri yerleştirilerek kaslar sütüre edildikten sonra ciltaltı ve cilt kapatılmalıdır (8).

Postoperatif dönemde kontrol amaçlı kontrastsız ve kontrastlı bilgisayarlı tomografisi (BT) ile; hematoma, rezidü tümör ve hidrosefali varlığı açısından önemli bilgiler verebilir (Şekil 2A). Eğer şuur değişikliği gelişecek olursa acil BT yapılmalıdır.

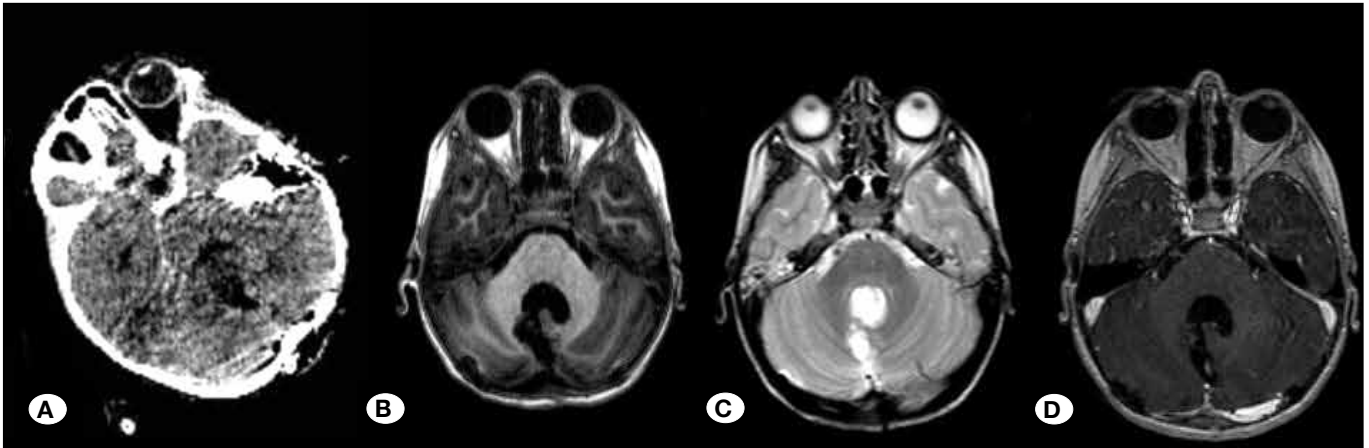
Postoperatif dönemde ilk kez opere edilen olgularda yedinci gün, sekonder veya daha fazla operasyon geçirmiş olgularda onuncu gün sütürler alınmalıdır. Olgu, takip için birinci, üçüncü, altıncı ve on ikinci aylarda, sonrasında da yılda bir kez kontrollere çağrılmalı ve görüntüleme yapılmalıdır (Şekil 2B-D).

Kemoterapi

Düşük evreli posterior fossa astrositomlarında, kemoterapinin amacı beyin gelişimini ve kognitif fonksiyonları radyoterapinin ve zararlı etkilerinin azaltılmasıdır. Lezyon total çıkarılmışsa ek



Şekil 1: Kontrastsız beyin BT tetkikinde vermis kaynaklı her iki serebellar hemisferi invaze eden hipodens kitle lezyonu izleniyor (A). Kitle lezyonu solid ve kistik componentler içermekte olup T1-A aksiyel kesitte (B) hipointens T2-A aksiyel kesitte (C) heterojen hiperintens olarak izlenmekte. Postkontrast T1-A aksiyel (D) kesitte solid componenti heterojen kontrast tutulumu göstermektedir. Difüzyon ağırlıklı görüntülerde kitede difüzyon kısıtlanması izlenmemektedir (E, F).



Şekil 2: Postoperatif kontrastsız beyin BT'de posterior fossada operasyona sekonder değişiklikler izlenmektedir (A). Aksiyel pre-postkontrast T1-A (B,D) ve T2-A (C) beyin MR kesitlerinde operasyona sekonder potansiyel boşluk izlenmiştir. Patolojik kontrastlanma saptanmamıştır. Nüks/rezidü izlenmemiştir.

bir adjuvan tedaviye ihtiyaç yoktur. Ancak cerrahi yapılamayan, nüks etmiş ve rezidüel lezyonun ilerlediği ve ileri evreli astrositoma olgularında kemoterapi uygulanabilir (31). Packer ve ark. nın 78 olgudan oluşan çalışmalarında, vinkristin ve karboplatin kombinasyonunun düşük evreli gliomalı olguların %56'sında tümörde küçülme ve 3 yıllık sağ kalım oranını %68 olarak bildirmişlerdir (30). Massimino ve ark. nın 34 düşük evreli gliomu olan olgulara sisplatin ve etoposid uyguladıkları çalışmalarında 3 yıllık sağ kalım oranını %78 olarak bildirmişlerdir (29). Son yıllarda Wolff ve ark. nın farklı kemoterapötik kombinasyonlarını ve metotreksat kullanımından oluşan pilot çalışmalar mevcuttur. Wolff ve ark. bu çalışmalar sonucunda total ve/veya gross total rezeksiyon sonrası kemoterapötiklerin verilmesinin faydalı olduğunu bildirmişlerdir (40,41).

Radyoterapi

Serebellar astrositomlarda radyoterapi halen tartışmalıdır. Bir tümörün histopatolojik olarak malign olduğunun gösterilmesi cerrahi sonrasında radyoterapi gerektirir. Genel görüş beyin sapına invaze olmamış ve total çıkarılmış düşük evreli tümörler için radyoterapiye gerek olmadığı yönündedir (8). Bu olgular manyetik rezonans veya bilgisayarlı tomografi ve klinik olarak takip edilebilirler. Düşük evreli astrositumlu çocuklarda, radyasyon nekrozu ve rezidü tümör dokusunun malign transformasyon riskinden dolayı radyoterapi önerilmemektedir (37). Buna karşın 27 olgunun dahil edildiği bir çalışmada progresif veya rekürren düşük evreli astrositomlarda fraksiyone proton radyoterapisinin güvenli ve etkili olduğu bildirilmiştir (17). Ancak subtotal rezeksiyon yapılmış düşük evreli astrositomlarda radyoterapi uygulanan olgularla, total rezeksiyon yapılan olgular arasında sağ kalım açısından anlamlı bir fark olmadığı bildirilmiştir (27).

Yüksek evreli astrositomlarda 45-60 Gy dozlarında radyoterapi uygulanması önerilmektedir (6,20). Yapılan çalışmalarda radyoterapi alan yüksek evreli astrositumlu olguların sağ kalım süresinin daha iyi olduğu gösterilmiştir (1,9,18).

KOMPLİKASYONLAR

Posterior fossa cerrahisinin komplikasyonları BOS fistülü, menenjit, kraniyal sinir hasarı, ataksi, mutizm, disfaji, subdural hematoma ve nadiren de olsa ölüm şeklinde sınıflandırılabilir (23,37). Viano ve ark. nın serebellar astrositomada 24 yıllık deneyimlerini bildirdikleri çalışmalarında atakside artışın postoperatif en sık gözlenen komplikasyon olduğunu belirtmişlerdir (37). Bir diğer sık görülen komplikasyon menenjitdir. Cerrahiden bir hafta sonra ortaya çıkan ateş ve baş ağrısında menenjit mutlaka akla gelmelidir.

Posterior fossa cerrahisinin bir diğer sorunu da BOS fistülü ve koleksiyonudur. Duranın özenli ve dikkatli sütürasyonuna rağmen bazen kaçınılmazdır. Bu durumda lomber drenaj ile koleksiyonun boşaltılması gerekir. Düzelmeyen olgularda cerrahi olarak kaçak tespit edilip, yeniden dura tamiri yapılmalıdır.

PROGNOZ

Serebellar astrositom prognozu en iyi olan çocukluk çağı tümörüdür. Özellikle kistik tümörlerin prognozu solid olanlara göre daha iyidir. Beş yıllık sağ kalım %95-100, on yıllık sağ kalım %94'tür (5). Son yıllarda cerrahi tekniklerin ve teknolojik ilerlemelerin sonucunda sağ kalım oranı daha da artmıştır.

Tümör lokalizasyonu prognozda da etkilidir. Özellikle beyin sapına yerleşmiş diffüz astrositomlarda beş yıllık sağ kalım %30 civarındadır (23). IV. ventrikül yerleşimli tümörlerde prognoz %63 iken, serebellar dokudan köken alan tümörlerde %85 civarındadır (6,38). Prognozda etkili bir diğer faktör de tümörün eksizyon miktarıdır. Total rezeksiyon sonrası rekürrens son derece nadirdir. Subtotal veya biyopsi aşamasında kalan rezeksiyonda dahi prognozun iyi olduğu bildirilmesine karşın Bernhardtson ve ark. nın çalışmasında total rezeksiyon yapılan olguların sağ kalımlarının (%93), subtotal rezeksiyon yapılanların sağ kalımından (%46) daha iyi olduğu bildirilmektedir (6).

AKILDA KALMASI GEREKENLER

1. Posterior fossa astrositomları sıklıkla benign lezyonlar olup, total eksizyonla uzun süreli sağ kalım sağlanır.
2. Prognozda tümörün yerleşimi ve total eksizyon en belirleyici faktörler iken, beyin sapı infiltrasyonu prognoz için en olumsuz faktördür.
3. Kemoterapi ve radyoterapi seçilmiş olgularda kullanılabilir.

KAYNAKLAR

1. Adams H, Chaichana KL, Avendano J, Liu B, Raza SM, Quinones-Hinojosa A: Adult cerebellar glioblastoma: Understanding survival and prognostic factors using a population-based database from 1973 to 2009. *World Neurosurg* 80: 237-243, 2013
2. Albright L: Posterior fossa tumors. *Neurosurg Clin N Am* 3: 881-891, 1992
3. Altınok G, Önel B, Çelik İ, Oruçkaptan H: Analyses of the 45 recurrent cases of supratentorial astrocytomas. *Turkish Journal of Pathology* 15:5-10, 1998
4. Arslantaş A, Vural M: Serebellar astrositoma. Aksoy K (ed), *Temel Nöroşirürji*, birinci baskı, Ankara: Türk Nöroşirürji Derneği, 2005:703-709
5. Berkman MZ: Serebellar astrositom. Korfalı E, Zileli M (ed), *Temel Nöroşirürji*, ikinci baskı, Ankara: Türk Nöroşirürji Derneği, 2010:1057-1110
6. Bernhardtson T, Laursen H, Bojsen-Moller M, Gjerris F: Sub-classification of low-grade cerebellar astrocytoma: Is it clinically meaningful? *Childs Nerv Syst* 19:729-735, 2003
7. Chen YH, Gutmann DH: The molecular and cell biology of pediatric low-grade gliomas. *Oncogene* 33:2019-2026, 2014
8. Di Rocco C: Cerebellar astrocytomas. Choux M, Di Rocco C, Hockley A, Walker M (eds), *Pediatric Neurosurgery*, birinci baskı, London:Churchill Livingstone, 1999: 427-460

9. Djalilian HR, Hall WA: Malignant gliomas of the cerebellum: An analytic review. *J Neurooncol* 36:247-257, 1998
10. Due-Tonnessen BJ, Helseth E, Scheie D, Skullerud K, Aamodt G, Lundar T: Long-term outcome after resection of benign cerebellar astrocytomas in children and young adults (0-19 years): Report of 110 consecutive cases. *Pediatr Neurosurg* 37:71-80, 2002
11. Dunham C: Pediatric brain tumors: A histologic and genetic update on commonly encountered entities. *Semin Diagn Pathol* 27: 147-159, 2010
12. Erdinçler P, Dalgıç A, Tüzgen S, Çıplak N, Oral Z, Kuday C: Çocukluk çağı posterior fossa tümörleri: 73 olgunun değerlendirilmesi. *Türk Nöroşir Derg* 12: 31-39, 2002
13. Etuş V: Pediatrik beyin tümörlerinin moleküler biyolojisi. *Pediatrik Nöroşirürji*. Ankara: Türk Nöroşirürji Derneği, 2014: 389-394
14. Grau E, Balaguer J, Canete A, Martinez F, Orellana C, Oltra S, Hernandez M, Castel V: Subtelomeric analysis of pediatric astrocytoma: Subchromosomal instability is a distinctive feature of pleomorphic xanthoastrocytoma. *J Neuro-Oncol* 93:175-182, 2009
15. Gronych J, Korshunov A, Bageritz J, Milde T, Jugold M, Hambardzumyan D, Remke M, Hartmann C, Witt H, Jones DT, Witt O, Heiland S, Bendszus M, Holland EC, Pfister S, Lichter P: An activated mutant BRAF kinase domain is sufficient to induce pilocytic astrocytoma in mice. *J Clin Invest* 121: 1344-1348, 2011
16. Hoffman HJ: Cerebellar astrocytoma. Apuzzo MLJ (ed), *Brain Surgery*, cilt: 2, birinci baskı, New York: Churchill Livingstone, 1993: 1813-1824
17. Hug EB, Muenter MW, Archambeau JO, DeVries A, Liwnicz B, Loredó LN, Grove RI, Slater JD: Conformal proton radiation therapy for pediatric low-grade astrocytomas. *Strahlenther Onkol* 178: 10-17, 2002
18. Jeswani S, Nuno M, Folkerts V, Mukherjee D, Black KL, Patil CG: Comparison of survival between cerebellar and supratentorial glioblastoma patients: Surveillance, epidemiology, and end results (SEER) analysis. *Neurosurgery* 73: 240-246, 2013
19. Jones DT, Ichimura K, Liu L, Pearson DM, Plant K, Collins VP: Genomic analysis of pilocytic astrocytomas at 0.97 Mb resolution shows an increasing tendency toward chromosomal copy number change with age. *J Neuropathol Exp Neurol* 65:1049-1058, 2006
20. Karremann M, Rausche U, Roth D, Kühn A, Pietsch T, Gielen GH, Warmuth-Metz M, Kortmann RD, Straeter R, Gnekow A, Wolff JE, Kramm CM: Cerebellar location may predict an unfavourable prognosis in paediatric high-grade glioma. *Br J Cancer* 109: 844-851, 2013
21. Kleihaus P, Cavence WK: Tumors of the Nervous System. World Health Organization Classification of Tumors. Lyon: IARC Press, 2000
22. Kluwe L, Hagel C, Tatagiba M, Thomas S, Stavrou D, Ostertag H, von Deimling A, Mautner VF: Loss of NF1 alleles distinguish sporadic from NF1-associated pilocytic astrocytomas. *J Neuropathol Exp Neurol* 60: 917-920, 2001
23. Koeller KK, Rushing EJ: From the archives of the AFIP: Pilocytic astrocytoma: Radiologic-pathologic correlation. *Radiographics* 24: 1693-1708, 2004
24. Leung SY, Chan AS, Wong MP, Yuen ST, Cheung N, Chung LP: Expression of vascular endothelial growth factor and its receptors in pilocytic astrocytoma. *Am J Surg Pathol* 21: 941-950, 1997
25. Louis D, Ohgaki H, Wiestler O, Cavenee W: WHO Classification of Tumors of the Central Nervous System. Lyon: IARC, 2007
26. Lueth M, Wronski L, Giese A, Kirschner-Schwabe R, Pietsch T, von Deimling A, Henze G, Kurtz A, Driever PH: Somatic mitochondrial mutations in pilocytic astrocytoma. *Cancer Genet Cytogenet* 192: 30-35, 2009
27. Mandigers CM, Lippens RJ, Hoogenhout J, Meijer E, von Wieringen PM, Theeuwes AG: Astrocytoma in childhood: Survival and performance. *Pediatr Hematol Oncol* 7: 121-128, 1990
28. Marko NF, Weil RJ: The molecular biology of WHO grade I astrocytomas. *Neuro Oncol* 14: 1424-1431, 2012
29. Massimino M, Spreafico F, Cefalo G, Riccardi R, Tesoro-Tess JD, Gandola L, Riva D, Ruggiero A, Valentini L, Mazza E, Genitori L, Di Rocco C, Navarria P, Casanova M, Ferrari A, Luksch R, Terenziani M, Balestrini MR, Colosimo C, Fossati-Bellani F: High response rate to cisplatin/etoposide regimen in childhood low-grade glioma. *J Clin Oncol* 20: 4209-4216, 2002
30. Packer RJ, Ater J, Allen J, Phillips P, Geyer R, Nicholson HS, Jakacki R, Kurczynski E, Needle M, Finlay J, Reaman G, Boyett JM: Carboplatin and vincristine chemotherapy for children with newly diagnosed progressive low-grade gliomas. *J Neurosurg* 86: 747-754, 1997
31. Peruzzi P, Boue DR, Raffel C: Cerebellar astrocytomas. Albright AL, Pollack I, Adelson PD (eds), *Principles and Practice of Pediatric Neurosurgery*, üçüncü baskı, New York: Thieme, 2015: 563-573
32. Raimondi AI, Tomita T: Hydrocephalus and infratentorial tumors: Incidence, clinical picture and treatment. *J Neurosurg* 55: 174-182, 1981
33. Rutka JT, Hoffmann HJ, Duncan JA: Astrocytomas of the Posterior Fossa. Cohen AR (ed), *Surgical Disorders of the Fourth Ventricle*. Boston: Blackwell Science, 1996: 189-208
34. Sayers MP, Hunt WE: Posterior fossa tumors. Youmans JR (ed), *Diagnosis and Management of Neurosurgical Problems*, birinci baskı, Philadelphia: Saunders, 1973: 1466-1489
35. Senger DR: Molecular framework for angiogenesis. A complex web of interactions between extravasated plasma proteins and endothelial cell proteins induced by angiogenic cytokines. *Am J Pathol* 149:1-17, 1996
36. Tihan T, Fisher PG, Kepner JL, Godfraind C, McComb RD, Goldthwaite PT, Burger PC: Pediatric astrocytomas with monomorphous pilomyxoid features and a less favorable outcome. *J Neuropathol Exp Neurol* 58: 1061-1068, 1999
37. Viano JC, Herrera EJ, Suarez JC: Cerebellar astrocytomas: A 24-year experience. *Childs Nerv Syst* 17: 607-610, 2001
38. Villarejo F, de Diego JM, de la Riva AG: Prognosis of cerebellar astrocytomas in children. *Childs Nerv Syst* 24: 203-210, 2008
39. White FV, Anthony DC, Yunis EJ, Tarbell NJ, Scott RM, Schofield DE: Nonrandom chromosomal gains in pilocytic astrocytomas of childhood. *Hum Pathol* 26: 979-986, 1995

40. Wolff JE, Driever PH, Erdlenbruch B, Kortmann RD, Rutkowski S, Pietsch T, Parker C, Metz MW, Gnekow A, Kramm CM: Intensive chemotherapy improves survival in pediatric high-grade glioma after gross total resection: Results of the HIT-GBM-C protocol. *Cancer* 116: 705-712, 2010
41. Wolff JE, Kortmann RD, Wolff B, Pietsch T, Peters O, Schmid HJ, Rutkowski S, Warmuth-Metz M, Kramm C: High dose methotrexate for pediatric high grade glioma: Results of the HIT-GBM-D pilot study. *J Neurooncol* 102: 433-442, 2011
42. Yu J, Deshmukh H, Gutmann RJ, Emnett RJ, Rodriguez FJ, Watson MA, Nagarajan R, Gutmann DH: Alterations of BRAF and HIPK2 loci predominate in sporadic pilocytic astrocytoma. *Neurology* 73: 1526-1531, 2009