

## İmperfore hymene sekonder oluşan pelvik kitlenin hymen koruyucu cerrahi ile tedavisi

Treatment of a pelvic mass developed secondary to imperforate hymen by hymen sparing surgery

Yeşim Bayoğlu Tekin Emine Seda Güvendağ Güven Figen Kır Şahin

Recep Tayyip Erdoğan Üniversitesi Tıp Fakültesi, Kadın Hastalıkları ve Doğum Anabilim Dalı, Rize, Türkiye

### Öz

İmperfore hymen en sık görülen Müllerian kanal anomalisidir ve çoğunlukla adolesan dönemde tanısı konulmaktadır. Olgumuz pelvik kitle tanısı ile araştırılırken detaylı bir klinik öykü ve fizik muayene ile tanısı almıştır. Yapılan cerrahi müdahale ile hymenal halka yeniden oluşturulmuş ve hematokolpos boşaltılmıştır.

**Anahtar Sözcükler:** İmperfore hymen, adolesan, pelvik kitle, amenore.

### Abstract

*Imperforate hymen is the most seen Mullerian canal anomaly and commonly diagnosed at adolescent period. Our case was diagnosed during evaluation of a pelvic mass by detailed clinical history and physical examination. Hymenal ring was re-established and hematocolpos was drained by surgical intervention.*

**Keywords:** Imperforate hymen, adolescent, pelvic mass, amenorrhea.

### Giriş

İmperfore hymen en sık görülen Müllerian kanal anomalisi olup insidansı 1/1.000 - 1/10.000 olarak bildirilmiştir (1). Müllerian tuberkülün epitel tabakasının dejenerasyonu sonucu hymen oluşur ve hymenin santral kısmının dejenere olmaması imperfore hymene sebep olur. Genellikle olgular sporadik olarak gelişmesine rağmen ailesel vaka sunumları da literatürde yer almaktadır (2). Otozomal resesif ve dominant kalıtım söz konusu olabilir. Adolesan yaşa kadar asemptomatik kalmakla birlikte çocukluk çağında servikal mukusun geri emilememesi ve retansiyonu ile ortaya çıkan hidrokolpos olguları bildirilmiştir (3).

Adolesan dönemde menstruasyonun başlamasının ardından genellikle olgulara hematokolpos ve oluşturduğu mekanik obstrüksiyona bağlı komplikasyonlar ile tanı konulmaktadır.

### Olgu Sunumu

13 yaşındaki kız çocuğu karın ağrısı ve karında şişlik şikayeti ile başvurduğu acil serviste batında kitle tespit edilmesi üzerine jinekoloji polikliniğine yönlendirildi.

Bulantı kusması olmayan hastanın konstipasyon şikayeti mevcuttu. Özgeçmişinde herhangi bir özellik olmayan hastanın henüz menstruasyon görmediği öğrenildi. Fizik muayenede batin rahat rebound ve defans yoktu. Umblikusa kadar uzanan semi-solid düzgün sınırlı kitle palpe edildi. Meme gelişimi ve pubik kıllanma Tanner evre 4 olarak değerlendirildi. Suprapubik ultrasonografide tüm pelvisi dolduran ve umblikusa kadar uzanan buzlu cam görünümünde ekoya sahip, yer yer hiperekojen çizgilenmeler içeren düzgün sınırlı 110x90x155 mm boyutlarında kistik oluşum izlendi, uterus ve overler net olarak görülemedi (Şekil-1a).

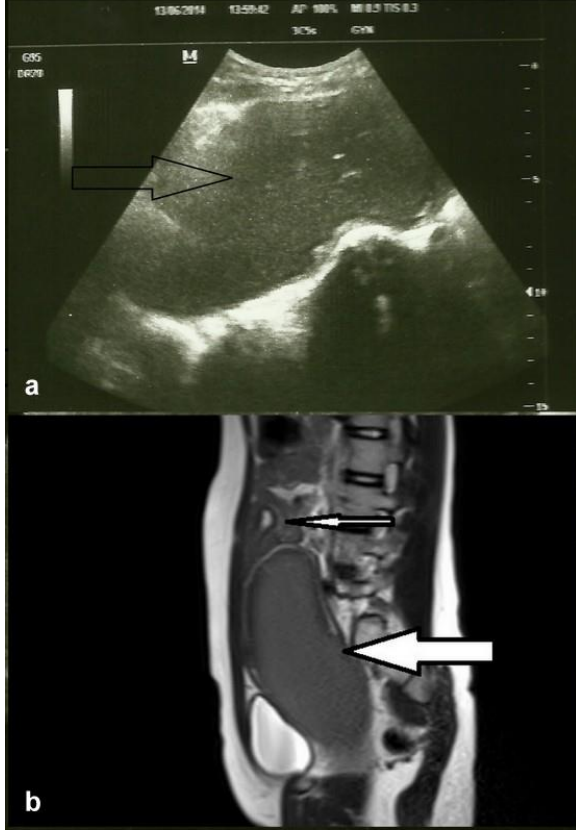
Pelvik MRI'da pelvisi dolduran kitle izlendi. Uterin kavite içinde minimal sıvı mevcuttu ve overlerde patoloji saptanmadı (Şekil-1b). Tümör markerları; CA 125 81.3 U/mL, CA 19-9 105.33 U/mL ve CA 15-3 18.4 U/mL olarak tespit edildi. Genital muayenede hymenal açıklığın olmadığı ve labium minusların arasında pembe-mor görünümlü perineden dışarıya doğru kabaran fibrotik doku izlendi ve imperfore hymen tanısı konularak hasta operasyona hazırlandı. Sedoanaljezi altında litotomi pozisyonunda perineden dışarıya kabaran doku üzerinde koter ile 1 cm uzunluğunda transvers insizyon yapıldı. Vajenden kahverengi renkte yoğun kıvamlı yaklaşık 1000 mL menstüasyon materyali boşaldı. Hymenal halka kontinü sirküler olarak sütüre edilerek

Yazışma Adresi: Yeşim Bayoğlu Tekin

Recep Tayyip Erdoğan Üniversitesi Tıp Fakültesi, Kadın Hastalıkları ve Doğum Anabilim Dalı, Rize, Türkiye

Makalenin Geliş Tarihi: 28.07.2014 Kabul Tarihi: 18.08.2014

işleme son verildi. Operasyondan bir hafta sonrasında kadar vajinal akıntı devam etti ve olgu operasyondan 20 gün sonra spontan olarak adet gördü.



**Şekil-1.** a. Suprapubik ultrasonografide hematokolposun (içi boş ok) görüntüsü, b. MRI'da sagittal kesitte hipointens olarak görülen 79x86x186 mm boyutlarında hematokolpos (büyük ok) ve uterin kavite içinde minimal sıvı (küçük ok) izlenmekte.

## Tartışma

İmperfore hymen olgularında genellikle öyküde adolesan dönemde amenore ile birlikte siklik karın ağrısı mevcuttur. Bulgular hastanın yaşı, menarş ile tanı arasında geçen süre, hematokolposun büyüklüğü ve yaptığı basıya bağlı olarak çeşitlilik göstermektedir. Ortalama görülme yaşı 13.2 olup 11-16 yaşları arasında olgulara tanı konulmaktadır. Ancak intrauterin dönemde ya da çocukluk çağında da tanı konan olgular da mevcuttur.

İmperfore hymen, intrauterin dönemde maternal hormonların etkisi ile artan vajinal sekresyonların oluşturduğu hidrokolposun ultrasonografide pelvik kitle olarak görülmesi şeklinde izlenebilir. Çocukluk çağında yine uterovajinal sekresyonların kör vajina içinde birikmesi ile hidrokolpos oluşturarak tanı konulan olgular bildirilmiştir (3).

Amenore olguların ortak özelliği olmasına rağmen literatürde spontan hymenal perforasyona bağlı olarak

vajinal kanama gözlenen olgular mevcuttur (4). Hematokolpos, hematokolpometra olguları sıklıkla izlenmekle birlikte ihmal edilmiş olgularda tubal rüptür ve enfeksiyona bağlı tuboovaryan abse bildirilmiştir (5,6).

Disüri gibi üriner sistem semptomları hematokolpos olan olguların %58'inde görülmektedir. Obstrüksiyon bulguları genellikle akut üriner retansiyon şeklinde görülmekte ve %3-46 sıklığında izlenmektedir. Kronik basıya bağlı hidroureteronefroz, renal yetmezlik ya da pyelonefrit olguları da bildirilmiştir (7).

Bazen hematokolposun oluşturduğu kitle malignite ile karıştırılabilmektedir. Literatürde CA 19-9 ve CA 125 yüksekliği ile seyreden imperfore hymen olgusu bildirilmiştir (8). Ancak ayrıntılı anamnez ve detaylı fizik muayene ile tanı rahatlıkla konulabilmektedir. Olgumuzda da tümör belirteçlerinin yüksekliği ile birlikte ultrasonografi ve MR ile tespit edilen kitle mevcuttur. Klinik öyküde hastanın siklik karın ağrısı ve primer amenoresinin olması ve hematokolposun tespit edilmesi tanıya yardımcı olmuştur.

Tedavide hymenektomi ya da hymenotomi uygulanmaktadır. Hymene uygulanan "artı" ya da "vertikal çizgi" şeklindeki insizyonlar kullanıldığı gibi santral eksizyon da uygulanan cerrahi yöntemler arasındadır. Literatürde hymen koruyucu cerrahi uygulanan ve reperfüze olan olgular bildirilmiştir. Tekrar kapanmasını önlemek için iki hafta süre ile foley sonda bırakılmasını öneren çalışmalar vardır (9).

Olgumuz batında kitle tanısı ile araştırılırken, anamnez ve genital muayene ile tanısı konulmuştur. Yapılan cerrahi müdahalede transvers insizyon ile hymenal açıklık oluşturulmuş ve sirküler sütür konularak tekrar kapanması önlenmiştir. Oluşturulan hymenal açıklık menstural kanama için yeterli genişlikte olup hymenal halkanın korunması sağlanmıştır. Başaran ve ark. (10), hymen koruyucu cerrahi uyguladıkları iki olguyu sunmuşlardır. Midline vertikal 1 cm uzunluğunda insizyon kullanmışlardır. Hymenin bütünlüğünün korunması bekaretin bir simgesi olarak pek çok Müslüman ya da İslam dışı kültürlerde önemsenmektedir. Bu nedenle cerrahi tekniğin minimal invaziv olarak tercih edilmesi önem taşımaktadır.

Sonuç olarak, imperfore hymen detaylı anamnez ve dikkatli bir fizik muayene ile kolaylıkla tanı konulabilecek benign bir durumdur. Ancak genellikle adolesan dönemde akut üriner retansiyondan malignite ile karışabilen pelvik kitlelere kadar pek çok klinik tablo ile karşımıza çıkabilmektedir. Tedavisinin basit bir insizyonla yapılabilmesine rağmen uygulanacak yöntemin doğru seçilmesi hastanın gelecekteki sosyo-kültürel statüsü ve cinsel hayatı için önem taşımaktadır.

## Kaynaklar

1. Heger AH, Ticson L, Guerra L, et al. Appearance of the genitalia in girls selected for nonabuse: Review of hymenal morphology and nonspecific findings. *J Pediatr Adolesc Gynecol* 2002;15(1):27-35.
2. Erdemoglu E, Kolusari A, Şahin GH, Kamacı M. Familial imperfore himen. *J Turkish German Gynecol Assoc* 2007;8(1):88-9.
3. Ayaz UY, Dilli A, Api A. Ultrasonographic diagnosis of congenital hydrometrocolpos in prenatal and newborn period: A case report. *Med Ultrason* 2011;13(3):234-6.
4. Kurdoglu Z, Kurdoglu M, Kucukaydin Z. Spontaneous rupture of the imperforate hymen in an adolescent girl with hematocoplometra. *ISRN Obstet Gynecol* 2011;2011:520304
5. Bakos O, Berglund L. Imperforate hymen and ruptured hematosalpinx: A case report with a review of the literature. *J Adolesc Health* 1999;24(3):226-8.
6. Ho JW, Angstetra D, Loong R, Fleming T. Tuboovarian abscess as primary presentation for imperforate hymen. *Case Rep Obstet Gynecol* 2014;2014:142039.
7. Nagai K, Murakami Y, Nagatani K, et al. Life threatening acute renal failure due to imperforate hymen in an infant. *Pediatr Int* 2012;54(2):280-2
8. Buyukbayrak EE, Ozyapi AG, Karsidag YK, Pirimoglu ZM, Unal O, Turan C. Imperforate hymen: A new benign reason for highly elevated serum CA 19-9 and CA 125 levels. *Arch Gynecol Obstet* 2008;277(5):475-7.
9. Acar A, Balci O, Karatayli R, Capar M, Colakoglu M. The treatment of 65 women with imperforate hymen by a central incision and application of Foley catheter. *BJOG* 2007;114(11):1376-9.
10. Basaran M, Usal D, Aydemir C. Hymen sparing surgery for imperforate hymen: Case reports and review of literature. *J Pediatr Adolesc Gynecol* 2009;22(4):e61-4.