

Dev Rüptüre İliyak Arter Anevrizmasının Kardiyopulmoner Resusitasyon Eşliğinde Başarılı Cerrahi Onarımı

Successful Surgical Repair of a Giant Ruptured Iliac Artery Aneurysm Together with Cardiopulmonary Resuscitation: Case Report

Hakan KARA,^a
Kemal UZUN,^a
Şahin BOZOK^b

^aKalp Damar Cerrahisi Kliniği,
Özel Giresun Ada Hastanesi, Giresun
^bKalp Damar Cerrahisi Kliniği,
Rize Üniversitesi Tıp Fakültesi, Rize

Geliş Tarihi/Received: 31.12.2012
Kabul Tarihi/Accepted: 31.01.2013

Yazışma Adresi/Correspondence:
Hakan KARA
Özel Giresun Ada Hastanesi,
Kalp Damar Cerrahisi Kliniği, Giresun,
TÜRKİYE/TURKEY
hakankarakdc@hotmail.com

ÖZET İzole iliyak arter anevrizmaları oldukça nadirdir ve klinik olarak sıklıkla asemptomatik sey-
reder. Diğer anevrizmalara göre daha yavaş büyürler ancak rüptüre olma riskleri daha yüksektir. Bu
yazıda dev izole iliyak arter anevrizması rüptürü sonucu resusitasyon yapılır halde ameliyata alınan
63 yaşındaki bir bayan hastanın başarılı cerrahi tedavisi sunulmuştur.

Anahtar Kelimeler: İliyak arter; anevrizma; rüptür

ABSTRACT Isolated iliac arterial aneurysms are rarely seen. They are usually asymptomatic. Their
rupture risk is higher although they grow up more slowly compared to the aneurysms at different
localizations. In this article, we present successful surgical treatment of a ruptured giant isolated
iliac artery aneurysm in a 63-year-old female patient who underwent surgery under cardiopul-
monary resuscitation.

Key Words: Iliac artery; aneurysm; rupture

Damar Cer Derg 2013;22(1):99-103

İliyak arter anevrizmaları, iliyak arter çapının 1,5 cm'den geniş olması-
dır.^{1,2} Genelde abdominal aort anevrizmaları ile birlikte olsa da, izole
olarak da karşımıza çıkabilir. Tüm intraabdominal anevrizmaların %0,9-
4,7'sini oluşturan bu anevrizmalar tipik olarak yaşlı erkeklerde görülür.
Yaşla sıklığı artan şekilde, 7:1 oranında erkek cinsiyet baskınlığı vardır ve
en yüksek insidans 7. ve 8. dekattadır.³ İliyak arter anevrizmaları diğer
anevrizmalara nazaran daha yavaş büyürler ve genelde asemptomatikler,
ancak rüptür riskleri yüksektir. Hasta riskleriyle beraber, anevrizmanın
çapı, uzunluğu, anatomik komşuluğu ve çevre dokulara olan bası semp-
tomlarına göre, açık cerrahi ya da endovasküler tedavi tercih edilebilir.
Anevrizma çapı 3,5 cm'nin üzerindeki iyi risk grubundaki hastalar ile 4
cm'nin üzerindeki hastalarda elektif operasyon yapılmalıdır.¹⁻⁴ Semp-
tomatik ve 5 cm üzerindeki anevrizmalarda rüptür riski fazladır. Cerrahi mor-
taliteleri acil şartlarda yapılmak zorunda kalındığında, elektif halde yapılan
cerrahiye göre oldukça yüksektir, bu da erken tanı ve uygun tedavi yakla-
şmalarının önemini göstermektedir.

doi: 10.9739/uvcd.2012-33470

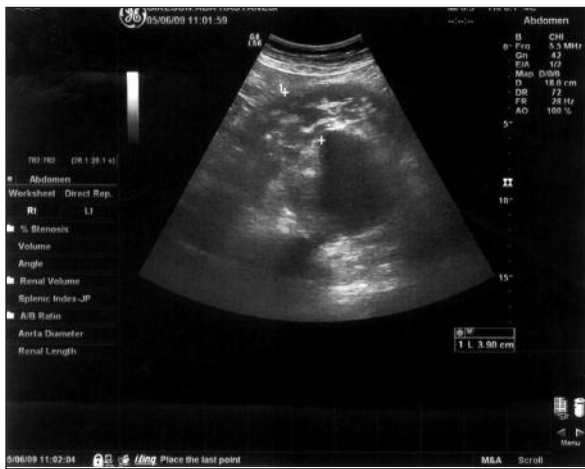Copyright © 2013 by
Ulusal Vasküler Cerrahi Derneği

Biz bu makalede izole iliyak arter anevrizma rüptürü sonrası resusitasyon yapılır halde opere edilen olguyu literatür eşliğinde sunmayı amaçladık.

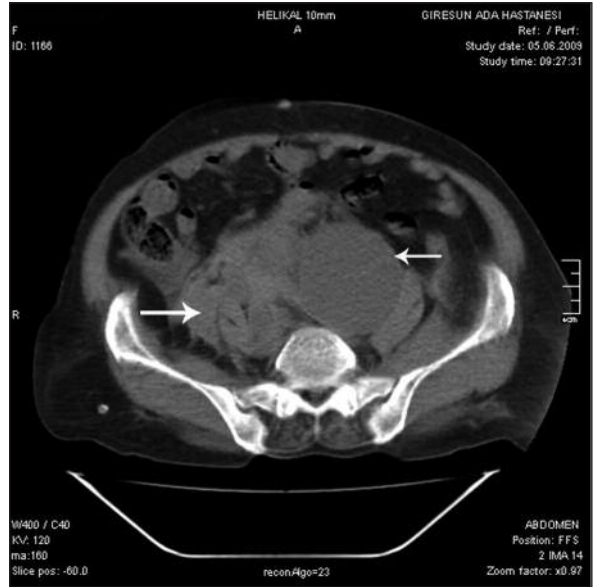
OLGU SUNUMU

Hasta ve yakınından yazılı onam formu alınmıştır.

Bel ağrısı, karın ağrısı, idrar yaparken yanma şikayetleriyle acil servise gelen 63 yaşındaki hipertansiyon, dislipidemi ve geçirilmiş guatr operasyon öyküsü olan bayan hastada öncelikli olarak üriner sistemde taş ve idrar yolu enfeksiyonu düşünülmüş, istenilen üriner sistem ultrasonografik tetkikinde sol ana iliyak arterde 12x8,5x7,5 cm boyutlarında anevrizmatik dilatasyon ve 4 cm'ye ulaşan çevresel hemorajik yumuşak doku artışı görülmüştür (Resim 1). İliyak anevrizma rüptürü açısından pelvik BT yapılan hastada sol ana iliyak arterin hemen proksimal kesiminde en geniş yerinde 8,5 x 7,5 cm ölçülen sakküler anevrizmatik dilatasyon ve anevrizma rüptürü ile uyumlu geniş boyutlarda retroperitoneal hematoma izlenmiştir (Resim 2). Hasta, bilgisayarlı tomografi (BT) çekimi tamamlanırken kardiyopulmoner arrest gelişmesiyle kardiyopulmoner resusitasyon eşliğinde genel anestezi altında ameliyata alındı. Orta hat insizyonla batına girildi. Eksplozasyonda retroperitoneal bölgede yaygın hematoma beraber, anevrizmanın sol ana iliyak bifürkasyonun 1 cm kadar altından başladığı, sol iliyak interna ve eksterna ayrımından hemen önce sonlandığı ve posterior duvardan rüptüre olduğu, bununla bera-

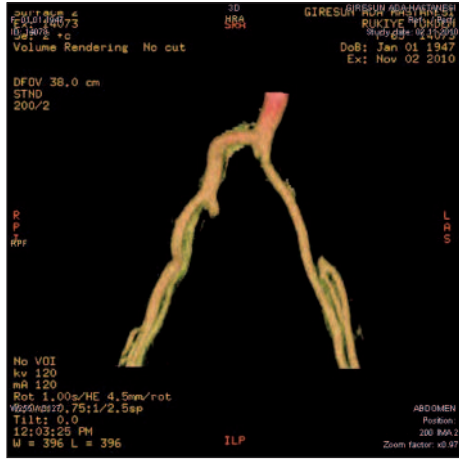


RESİM 1: Üriner sistem ultrasonografisi. Sol iliyak arter anevrizması ve çevresel hemorajik yumuşak doku artışı.



RESİM 2: Pelvik bilgisayarlı tomografi. Rüptüre dev sol iliyak arter anevrizması ve geniş retroperitoneal hematoma.

ber abdominal aort ile sağ iliyak arterin normal olduğu görüldü. Sol ana iliyak arter bifürkasyon hizasında askıya alındı ve majör kanama durduruldu. 100 Ü/kg olacak şekilde sistemik heparinizasyon sonrası sol ana iliyak arter proksimaline vasküler klemp kondu, distal kanamayı kontrol etmek için ayrı bir kasık insizyonu ile sol ana femoral arter askıya alınarak vasküler klemp kondu. Anevrizma kesesi anterior duvardan açılarak parsiyel rezeksiyon edildi. Sol ana iliyak arter distali, interna ve eksterna bifürkasyonundan hemen önce 3/0 polipropilen sütürle ile çift kat kapatıldı. Sol ana iliyak arter proksimali ile sol ana femoral arter arasına 8 mm'lik düz Dacron greft kullanılarak iliyo-femoral baypas yapıldı. Anevrizma kesesi greft üzerine kapatılarak anevrizmorafi yapıldı. Hasta post-operatif 5. saatte ekstübe edildi. Erken dönemde sol bacakta güçsüzlük ve uyuşukluk şikayetleri olan hastanın tüm distal nabızları elle pozitif. Bu durumu lumbosakral pleksopati olarak değerlendirildi ve 24 saat içinde düzeldi. Postoperatif birinci gün idrar çıkışında azalma ve metabolik asidoz gelişen hastanın bu durumu tıbbi tedaviyle düzeldi. Postoperatif ikinci gün batın ve femoral bölgedeki drenleri çekilen hasta mobilize edildi. Hasta postoperatif 7. günde sorunsuz şekilde taburcu edildi. Ameliyat sonrası 12. ayda hastaya kontrol amaçlı iliyak arter BT anjiyografik tetkik yapıldı (Resim 3) ve iliyo-femoral



RESİM 3: İliyak arter bilgisayarlı tomografi anjiyografik tetkik. Sol iliyo-femoral 8 mm'lik Dacron greft by pass ve retrograd iyi dolan sol internal, eksternal iliyak arterler.

greftin patent olduğu, internal ve eksternal iliyak arterlerin retrograd iyi olarak dolduğu görüldü.

TARTIŞMA

İliyak arter anevrizmaları genellikle abdominal aort anevrizmaları ile birlikte olsa da, nadiren izole olarak karşımıza çıkar.¹⁻⁴ İliyak arter anevrizmaları en sık ana iliyak arterde (%70-90) görülür, bunu internal iliyak arter (%20) takip eder. Eksternal iliyak arterde çok nadir görülür. İleri yaşlarda ve erkek cinsiyette daha çok izlenir. Yüzde elli oranında bilateral olan rüptür riski yüksek bu anevrizmalar, diğer anevrizmalara göre daha yavaş büyür ve genelde asemptomatiktirler. Hiromatsu ve ark.³ 21 yıllık periyotta takip ettikleri 41 izole iliyak arter anevrizmalı hastada rüptür oranını 20 hastayla %49 olarak bildirirken, aynı dönemde takip ettikleri 658 abdominal aort anevrizmalı hastada rüptür oranını 53 hastayla %8 olarak rapor etmişlerdir. Pelvis içerisinde, derin yerleşimli olan bu anevrizmaların fizik muayenede saptanabilmeleri çok zordur. Komşu pelvik yapılarda lokal bası, tromboz veya embolik olaylar nedeniyle klinik bulgu verebilirler. Bizim vakamızda hasta öncelikli olarak karın ağrısı, bel ağrısı ve idrar yaparken yanma şikayetiyle gelmiş, sol iliyak arter anevrizma rüptürü tanısı üriner sistem ultrasonografi çekiminde rastlantısal olarak saptanmıştır.

En önemli sebebi ateroskleroz olan bu anevrizmaların diğer sebepleri olarak travma, enfeksi-

yon, diseksiyon, fibromuskular displazi, Marfan sendromu, Ehlers-Danlos sendromu gibi bazı bağ dokusu hastalıkları sayılabilir.⁴ Bizim olgumuz patolojik olarak aterosklerotik orijinli idi.

İzole iliyak arter anevrizmalarının tedavisi açık cerrahi veya endovasküler tamirdir. Açık cerrahi başarı ile uygulanabilen bir yöntemdir. Eğer tek taraflı tamir yapılacak ise alt kadrans retroperitoneal insizyonla yaklaşmak yeterlidir. Anevrizmanın gitgide genişlemesi, çevre dokularda kompresif ve eroziv komplikasyonlar oluşturması yüksek rüptür riski olduğunu, en uygun zamanda cerrahi tamir gerektiğini gösterir. Semptomatik ve 5 cm'den büyük çapta olan anevrizmalar rüptür riski nedeniyle acil tamir edilmelidir.³ Hiromatsu ve ark.³ rüptür riskinden dolayı iliyak arter anevrizma tanısı konar konmaz mümkün olan en kısa sürede cerrahi tedavi önermektedirler. Preoperatif radyolojik ve klinik değerlendirme son derece önemlidir. Anevrizmanın yeri, büyüklüğü ve çevre dokularla ilişkisinin detaylı incelenmesi, cerrahi stratejiyi belirler.⁵ Özellikle bilateral iliyak anevrizmalarda internal iliyak arterlerin korunması ve reimplantasyonu çok önemlidir. Pelvik venöz yaralanmalardan dolayı olan aşırı kanama ve cerrahi sırasında yeterli kollateral sirkülasyonunun sağlanamaması, iliyak arter anevrizma cerrahisinin morbidite ve mortalitesinin en önemli sebebidir. Postoperatif komplikasyonlar arasında distal embolizasyon ve stenoz nedeniyle alt ekstremité iskemisi, hipogastrik akımın bozulmasından dolayı organ ya da pelvik duvar iskemisi, anevrizma reperfüzyonu ve rüptürü, arteriyoenterik fistüller, greft enfeksiyonu, komşu iliyak ven ve üreter yaralanmaları vardır.⁶ Krupski ve ark.⁷ izole iliyak anevrizmaların retrospektif analizinde %40 acil mortalite ve %7 elektif mortalite oranları tespit etmişlerdir. İliyak arter anevrizma cerrahisi teknik olarak zor ve oldukça titiz cerrahi manipülasyon gerektirir. Anevrizmarof ve greft interpozisyonu en sık uygulanan cerrahi prosedürlerdir.⁷ Bizim vakamızda da anevrizmarof ve greft interpozisyonu uygulanmıştır. Aynı zamanda vakamız rüptür sonrası resusitasyon yapılır halde ve tek taraflı anevrizma olduğu için, sol internal iliyak arter, bifürkasyondan hemen önce bağlanmıştır. Rüptüre

olsun veya olmasın iliyak arter anevrizmalarının açık cerrahi sonrası uzun dönem takipleri oldukça iyidir. Yamamoto ve ark.⁸ 11'i rüptüre olmak üzere toplamda 26 vakalık açık cerrahi sonrası uzun dönem takip serilerinde, 5 yıllık süre içinde kardiyovasküler olaysız yaşam oranı %93,3-100 ve 5 yıllık süre içinde anevrizmaya ikincil girişim yapılmama oranı %90-100 olarak bulmuşlardır.

Bası semptomu olmayan ve cerrahi açıdan yüksek riskli hastalarda endovasküler tamir, ilk tercih edilen tedavi yöntemi olarak düşünülmelidir. Anevrizma çapı, proksimal ve distal boyun bölgelerinin çapı, lezyonun unilateral veya bilateral olması, greft tip seçiminde ve ilave prosedürlerin uygulanmasında önemlidir. Asemptomatik iliyak anevrizmaların elektif endovasküler tedavisinde mortalite %1-4'dür. Literatürde rüptüre iliyak arter anevrizmasının endovasküler girişimle yapılan başarılı tedavileri bildirilse de, rüptüre iliyak anevrizmaların endovasküler tedavisiyle ilgili mortalite oranı hakkında yayınların sayısı çok az olduğu için belli bir sonuç çıkarmak mümkün değildir. Endovasküler girişimlerin kendine özgü komplikasyonları vardır. Bu komplikasyonlar arasında endoleak, postimplantasyon sendromu, postembolizasyon sendromu, iliyak arter yaralanması, stent-greft trombozu, kolon mukoza iskemisi, kalça klodikasyonu ve seküel disfonksiyon sayılabilir.⁹ Parson ve ark. 25 vakalık serilerinde %12 oranında endovasküler işlem ile ilgili ve yine endovasküler yöntemlerle tedavi edilmek zorunda kalınan komplikasyon bildirmişlerdir.¹⁰ Aynı seride bir hastada 17. ayın sonunda anevrizma rüptürü gelişmiştir. Endovasküler tamirde tek taraflı hipogastrik arter embolizasyonu gerekli olabilir, ancak bilateral yapılmasından gluteal bölgede klodikasyon ve barsak iskemisine yol açabileceği için kaçınılmalıdır. Anevrizmal kese içinde trombüs varlığı greft yerleştirilmesini zorlaştırabilir, endoleak riskini artırır. Anevrizma çapı

arttıkça endovasküler tedavi başarı şansı azalır. Son zamanlardaki 35 vakalık serilerinde Tiellu ve ark. iliyak arter anevrizmasına yönelik endovasküler stent greft implantasyon çalışmasında 31,2±20,7 aylık takiplerde kabul edilebilir bir erken komplikasyon oranı bildirmişlerdir, ancak %70 vakada iliyak internal arterler oklüde olmuştur ve bu hastaların üçünde de ciddi gluteal klodikasyon gelişmiştir.¹¹ Bizim vakamız rüptür sonucunda kardiyopulmoner arrest ile resusitasyon eşliğinde ameliyata alındığı için açık cerrahi şeklinde tedavi edilmiştir. Açık cerrahi ile postoperatif erken dönemde oldukça dramatik bir sonuç elde edilmiş ve aynı zamanda endovasküler tedavinin erken ve geç dönem komplikasyonlarından da uzaklaşmıştır.

İliyak arter anevrizmaları açık cerrahi veya endovasküler girişimle tedavi edildikten sonra da hem tedavi edilen iliyak arter anevrizması hem de vasküler sistemin diğer bölgelerinde gelişebilecek anevrizmalar açısından sıkı takip edilmelidir. Endovasküler girişim sonrası 1 ay, 6 ay, 12 ay aralıklarla BT anjiyografik tetkikle işlem yapılan vasküler bölgenin değerlendirilmesi uygundur.¹²

Sonuç olarak, rüptür riski yüksek nadir görülen iliyak arter anevrizmalarında birkaç alternatif yaklaşım olmakla birlikte cerrahi prosedürler hala altın standarttır. Cerrahi mortaliteleri, acil şartlarda yapılmak zorunda kalındığında, elektif halde yapılan cerrahiye göre oldukça yüksektir. Nadir görülmeleri nedeniyle tanı koymakta zorluk çekilen bu hastalara sıklıkla rüptüre olduktan sonra tanı konabilmektedir. Bu sebepten risk grubundaki hastalar erken tanı ve uygun tedavi yaklaşımlarıyla tedavi edilmelidir.

Çıkar Çatışması

Yazarlar herhangi bir çıkar çatışması veya finansal destek bildirmemiştir.

KAYNAKLAR

1. Us MH, Başaran M, Yılmaz M, Uçak A, Güler A, Güler, Turan AY. Successful surgical treatment of bilateral iliac artery aneurysm. *Turkish J Thorac Cardiovasc Surg* 2010;18(1):64-6.
2. Türk Kalp Damar Cerrahisi Derneği Periferik Arter ve Ven Hastalıkları Tedavi Kılavuzu 2008. s.69-70.
3. Shinichi H, Yukio H, Noriko E, Hiroko Y, Keiichi A, Shigeaki A. Strategy for Isolated Iliac Artery Aneurysms. *Asian Cardiovascular & Thoracic Annals* 2007;15(4):280-4.
4. Huang Y, Gloviczki P, Duncan AA, Kalra M, Hoksins TL, Oderich GS. Common iliac artery aneurysms: expansion rate and results of open surgical and endovascular repair. *J Vasc Surg* 2008;47(6):1203-10.

5. Brunkwall J, Haunksson H, Bengtsson H, Bergqvist D, Takolander R, Bergentz SE. Solitary aneurysms of the iliac arterial system: an estimate of their frequency of occurrence. *J Vasc Surg* 1989;10:381-4.
6. Cronenwett JL, Krupski WC; Rutherford RB. Abdominal aortic and iliac aneurysms. In: Rutherford RB, Cronenwett JL, Gloviczki P, Johnston KW, Kempeziński RF, Krupski WC, eds. *Vascular surgery*. 5th ed. Philadelphia: W.B.Saunders Company; 2000. p.1246-81.
7. Krupski WC, Selzman CH, Florida R, Strecker PK, Nehler MR, Whitehill TA. Contemporary management of isolated iliac aneurysms. *J Vasc Surg* 1998;28(1):1-11.
8. Yamamoto H, Yamamoto F, Ishibashi K, Liu KX, Yamaura G, Chida Y, et al. Long-term outcomes of open surgical repair for ruptured iliac artery aneurysms. *Ann Vasc Surg* 2011; 25(6):740-7.
9. Ichiro S, Eijun S, Shiro H, Kenji M, Akifumi N, Tetsuji Y, et al. Endovascular Treatment of Iliac Artery Aneurysms *Radio Graphics* 2005;25:213-27.
10. Parsons RE, Marin ML, Weit FJ, Parsons RB, Hollier LH. Midterm results of endovascular stented grafts for the treatment of isolated iliac artery aneurysms. *J Vasc Surg* 1999;30(5): 915-21.
11. Tielliu IF, Verhoeven EL, Zeebregts CJ, Prins TR, Oranen BI, van den Dungen JJ. Endovascular treatment of iliac artery aneurysms with a tubular stent-graft mid-term results. *J Vase Surg* 2006;43(3):440-5.
12. Rajdeep S, Sandhu, Iraklis I. Pipinos İzole İliyak arter anevrizmaları *Seminars in vascular Surgery* 2005;1(4):225-31.