

Tesadüfi Saptanan Rinolith Vakaları

Dilara Nil Günaçar(0000-0002-9607-6362)^α, Taha Emre Köse(0000-0003-3601-0393)^α
Selcuk Dent J, 2021;8: 201-204 (Doi: 10.15311/selcukdentj.624370)

Başvuru Tarihi: 25 Eylül 2019
Yayına Kabul Tarihi: 04 Kasım 2019

ÖZ

Tesadüfi Saptanan Rinolith Vakaları

Rinolitler; nazal kavitede yerleşimli, bir nidus etrafında biriken mineraller kaynaklı oluşan kalsifiye kitleler olup, çok nadir olarak görülmektedirler. Bu olgu serisinin amacı; rinolit tanısı konulan hastaların klinik özelliklerini ve radyolojik bulgularını sunmaktır. 18 ve 28 yaşlarında iki erkek hasta dental ağrı şikayeti nedeniyle Recep Tayyip Erdoğan Üniversitesi Diş Hekimliği Fakültesi Ağız, Diş ve Çene Radyolojisi Bölümü'ne başvurmuştur. Panoramik radyografilerinde nazal kavite içerisinde kalsifiye kitle gözlenen hastalardan konik ışınli bilgisayarlı tomografi alınmıştır. Rinolit ön tanısı ile hastalar kulak-burun-boğaz polikliniğine yönlendirilmiştir. Hastalardan birinin nazal kavitesi opere edilmiştir ve ön tanı biyopsi sonuçları ile uyumlu bulunmuştur. Bu sunumda rinolit tanısında diş hekiminin rolü vurgulanmaktadır.

ANAHTAR KELİMELELER

Nazal kavite, Yabancı cisimler, Diş hekimliği, Konik ışınli bilgisayarlı tomografi

ABSTRACT

Coincidentally Detected Rhinolith Cases

Rhinoliths are calcified masses formed in the nasal cavity due to minerals accumulated around a nidus and they are very rare. The aim of this case series is to present the clinical features and radiological findings of patients with rhinolith. Two male patients, 18 and 28 years old, applied to Recep Tayyip Erdoğan University, Faculty of Dentistry, Department of Oral and Maxillofacial Radiology for complaints of dental pain. Cone-beam computed tomography was performed in patients who had calcified mass in the nasal cavity. The patient was referred to the Otorhinolaryngology Department with a preliminary diagnosis of rhinolith. Nasal quality of one patient was operated and the diagnosis was consistent with biopsy results. In this presentation, the role of dentist in the diagnosis of rhinolith is emphasized.

KEYWORDS

Nasal cavity, Foreign bodies, Dentistry, Cone-beam computed tomography

Rinolit, burun boşluğunda endojen veya eksojen bir nidus etrafında tuz birikiminden kaynaklanan düzensiz yüzeyli mineralize bir kütledir. Mineralizasyon, kalsiyum ve magnezyum tuzlarının çökmesi, yabancı cisimlerin nidustaki etkisiyle enflamatuar bir reaksiyon oluşturarak meydana gelir. Endojen ya da eksojen kaynaklı olabilmektedirler. Genellikle alt konka ile septum arasına yerleşiktir ve kötü kokulu burun akıntısı, burun tıkanıklığı, baş ve yüz ağrısı, burun kanaması, burun tıkanıklığı gibi şikayetlere neden olurlar. Nadir görülürler, literatürde görülme sıklığı 1:10000 olarak bildirilmiştir.^{1,2}

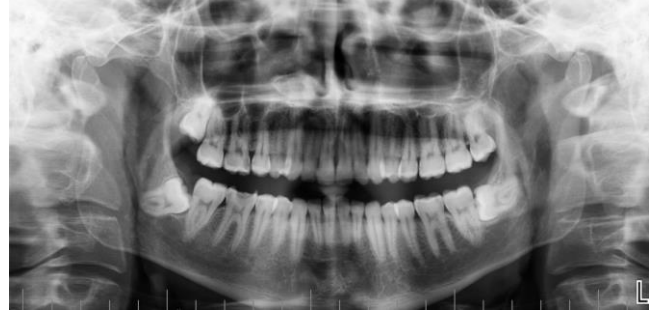Bu olgu serisinin amacı; tesadüfi saptanan iki rinolit vakasının klinik ve radyografik bulgularını sunarak bu konudaki bilgi seviyesini arttırmaktır.

OLGU SUNUMU

Olgu 1

18 yaşındaki hasta Recep Tayyip Erdoğan Üniversitesi Diş Hekimliği Fakültesi Ağız, Diş ve Çene Radyolojisi kliniğine diş ağrısı şikayetiyle başvurdu. 18 yaşındaki erkek hastanın anamnezinde Down sendromlu olduğu öğrenildi. Muayene öncesinde, hasta yakını bilgilendirildi ve aydınlatılmış onam formu alındı. Klinik ve radyografik dental muayenesi yapılan hastaların panoramik radyografisinde sağ inferior nazal konka

hizasında hiperdens odak görülmüş olup (Resim 1) olası bir patoloji açısından konik ışınli bilgisayarlı tomografi (KİBT) görüntüleri istendi.



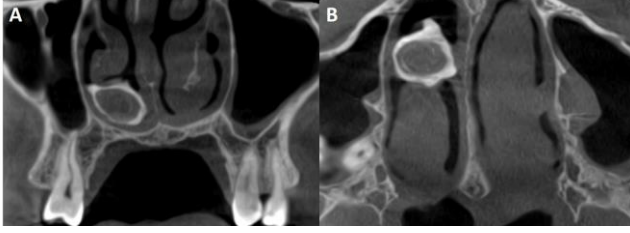
Resim 1.

Sağ nazal kavite içerisinde gözlenen hiperdens odak

Down sendromlu hastanın tomografi görüntülerinde sağ nazal kavite içerisinde, alt nazal konka ile burun tabanı arasında düzensiz şekilli kalsifiye kitle ve kitlenin içerisinde radyolüsent nidus görülmüştür. Radyopak kitle sağ burun boşluğunun tabanına yerleşik olarak görülmüştür. Nazal septumda "C" deformitesi görülmekle birlikte, destrüksiyon izlenmemiştir (Resim 2). Bu hastanın anamnezi derinleştirildiğinde 10 yıl önce kardeşi ve kendisinin burnuna zeytin çekirdeği soktuğu ve her ikisinin de

^α Recep Tayyip Erdoğan Üniversitesi Diş Hekimliği Fakültesi Ağız Diş ve Çene Radyolojisi AD, Rize, Türkiye

kulak-burun-boğaz uzmanı tarafından opere edildiği öğrenilmiştir. Rinolit ön tanısı ile hasta KBB polikliniğine sevk edilmiştir.



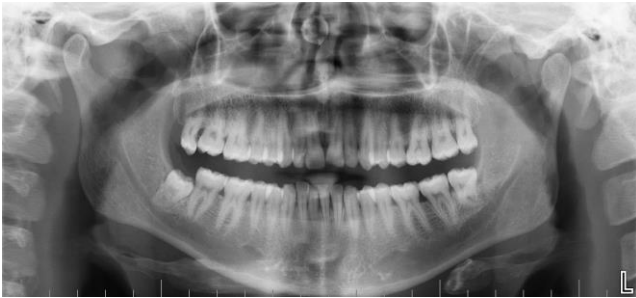Resim 2.

A. Koronal kesitte izlenen çevresi hiperdens, internal alanın hipodens olarak izlendiği, inferior nazal konka ile burun tabanı arası yerleşimli rinolit B. Aksiyal kesitte internal alanda çizgisel kalsifikasyonların izlendiği rinolit.

Olgu 2

28 yaşındaki erkek hasta Recep Tayyip Erdoğan Üniversitesi Diş Hekimliği Fakültesi Ağız, Diş ve Çene Radyolojisi kliniğine diş ağrısı şikayetiyle başvurdu. Hastadan alınan anamnezde tanı konulmuş bir sistemik hastalığının olmadığı, steroid veya başka bir bağışıklık sistemini baskılayıcı ilaç ya da uzun süreli antimikrobiyal tedavi almadığı öğrenildi.

Klinik ve radyografik muayene öncesinde hasta bilgilendirildi ve aydınlatılmış onam formu alındı. Hastanın panoramik radyografisinde sağ nazal kavite içerisinde nazal septum komşuluğunda hiperdens odak gözlenmiştir. Hastanın KIBT görüntülerinde sağ alt ve orta nazal konka arasında yerleşim gösteren, periferinde hiperdens internal alanda hava boşluğu ile birlikte yumuşak doku dansitesinde hipodens alan gösteren yuvarlak şekilli rinolit gözlenmiştir. (Resim 3).



Resim 3.

Panoramik radyografide izlenen sağ nazal kavite yerleşimli hiperdens odak

Rinolit ön tanısıyla KBB polikliniğine sevk edilen hastanın biri opere edilebilmiştir ve patoloji sonucunda dejenerer kalsifiye materyal tespit edilmiştir ve rinolit ön tanısı ile uyumlu bulunmuştur.

TARTIŞMA

Rinolit tanımı ilk kez 1654 Bartholin tarafından yapılmışken, ilk radyolojik tanımını 1900 yılında MacIntyre yapmıştır.³ Rinolitler, burun boşluğunda uzun süre kalan, düzensiz yüzeyli, organik veya

inorganik bir nidus etrafında gelişen, kronik enflamasyona bağlı nidusun etrafında kalsiyum karbonat, magnezyum karbonat, kalsiyum fosfat ve magnezyum fosfat birikmesiyle oluşan kitlelerdir.⁴ Daha çok otuzlu yaşlardaki kadınlarda görülen bu hastalık her yaşta ortaya çıkabilmektedir. Endojen ve eksojen kaynaklı olabilmektedirler. Çocuk hastalarda daha çok eksojen etken olarak düzensiz yüzeyli düğme, bakliyat parçacıkları, bitki dal ve yaprakları, meyve çekirdekleri, cam parçacıkları, gaz tampon artıkları ile olabirirken; diş, sekestrum, kan pıhtısı, kemik parçacıkları gibi endojen sebeplerle de oluşabildiği bilinmektedir.⁵ Bizim hastamızın birinin anamnezinde burnuna yabancı cisim sokma hikayesi mevcutken, diğerinde böyle bir hikayeye rastlanmamıştır. Genellikle uzun zaman önce burna giren yabancı cisimler hastalar tarafından hatırlanamadığından anamnez güvenilir değildir.⁶

Hastalarda en sık yakınılan semptom kötü kokudur. Kötü kokulu akıntı, halitozis, ağızda kötü tat, tek taraflı burun tıkanıklığı, baş ağrısı, epistaksis, burun ve yüzde şişlik gibi şikayetlerle birlikte görülebilir. Bununla birlikte, bazen yıllarca herhangi bir belirti vermeyebilir ve rutin muayene sırasında tesadüfen saptanır.⁷ Bizim hastalarımızın ikisinin de asemptomatik olarak bulunan rinolit, rutin dental muayene sırasında teşhis edilmiştir. Ancak Down sendromlu olan hastamız non koopere olduğundan rinolite ait semptomların varlığı açısından fiziki muayenesi suboptimal olarak değerlendirilmiştir.

Dental muayene sırasında alınan panoramik radyografiler görüntüde meydana gelebilecek distorsiyon ve magnifikasyonlardan dolayı rinolitlerin kesin yeri ve boyutları açısından net bilgi verememektedir.⁸ Rinolit tanısı koymak ve yerini ve gerçek boyutunu belirlemek için en ideal yöntem olarak bilgisayarlı tomografi (BT) ve KIBT'ler kullanılmaktadır.^{9,10} BT ve KIBT yöntemleri panoramik radyografilerde meydana gelebilecek süperpozisyonların önüne geçebilme ve konvansiyonel radyografilerde görülemeyecek derecedeki küçük kalsifikasyonların görülebilmesi avantajlarına sahiptir.¹⁰ Ayrıca, BT'lerin yumuşak doku penceresinde yabancı cisim ve etrafındaki yumuşak doku yoğunluğu net şekilde izlenebilmektedir.¹¹ MRG'lerin ileri görüntüleme yöntemi arasında bulunmamasının nedeni mevcut olabilecek kemik erozyonlarının gözden kaçırılmasında neden olabileceğidir.¹² Tüm bu bilgiler ışığında BT ve KIBT, lezyonun boyut ve pozisyonunun belirlenmesi, nidusun gösterilmesi ve kemik yapıların değerlendirilmesi yönünde değerli bir inceleme yöntemidir.

Panoramik radyografi ve KIBT görüntülerinde tipik olarak homojen yüksek densitede kitleler izlenmektedir ve bu kitlelerin ortasında homojen radyolusent nidusu bulunmaktadır.^{1,2} Bizim hastalarımıza ait radyografik görüntüler bu özellikler ile uyumlu görülmüştür.¹³

Rinolitler nadiren bilateral, çoğunlukla unilateral olarak izlenmektedirler. Bizim hastalarımızın her ikisinin de sağ nazal kavitesinde unilateral olarak izlenmiştir.

Tipik olarak nazal kavite içerisinde izlenen rinolitler, burun boşluğu tabanında, maksiller sinüs ile alt konka arasında, ya da alt konka ile septum arasında görülebilmektedirler.¹⁴ Ayrıca Aksakal'ın sunduğu vakada olduğu gibi nazofarenkste yer alan Rosenmüller fossada da nadir olarak görülebildiği belirtilmektedir.¹⁵ Bizim hastalarımızın ikisinde de kalsifiye kitleler alt konka ile septum arasında yerleşik olarak görülmüştür. Rinolitlerin etrafındaki kemik dokularda zaman içerisinde destrüksiyonlar görülebilmektedir. Daha çok nazal septumda ve maksiller sinüs medial duvarlarında görülen bu destrüksiyonlar nadir de olsa sert damakta da görülebilmektedir.¹⁶ Bizim hastamızın birinde nazal septumda destrüksiyon görülürken, diğerinde rinolite komşu kemik yapılar intakt olarak görülmüştür.

Ayırıcı tanısında; kalsifiye polip, osteoma, kondroma, opak yabancı cisimler, granülomalar, gömülü diş, lokal osteomyelit sekestreleri, dermoid tümör düşünülebilir. Septal perforasyonla birlikte görülen rinolitlerde tüberküloz ve rinolit gibi enfeksiyöz patolojiler de ayırıcı tanıda akılda bulunmalıdır. Tedavisi; boyut ve yerleşimlerine göre lokal veya genel anestezi ile total olarak çıkarılmasını içermektedir.¹⁷ Bizim hastamızın birinde de kitle total olarak çıkarılmıştır.

SONUÇ

Rinolitler tek taraflı burun tıkanıklığı, kötü kokulu burun akıntısı, epistaksis gibi klinik semptomlar ile birlikte görülebileceği gibi, asemptomatik de olabilirler. Lezyonun büyüklük ve lokalizasyonunun tam olarak belirlenmesi, nidusun ortaya konulması, çevre dokuda destrüksiyon varlığı ve eşlik eden diğer patolojilerin saptanması açısından radyografik tanıyı koyabilmek son derece önemlidir.

KAYNAKLAR

1. Orhan K, Kocyigit D, Kisnisci R, Paksoy CS. Rhinolithiasis: An uncommon entity of the nasal cavity. *Oral Surg Oral Med Oral Pathol Oral Radiol Endod* 2006;101:e28-32.
2. Yildirim N, Arslanoglu A, Sahan M, Yildirim A. Rhinolithiasis: Clinical, radiological, and mineralogical features. *Am J Rhinol* 2008;22:78-81.
3. Patil, K, Gulegdud MV, Malleshi SN. Rhinolith. *Indian J Dent Res* 2009;20:114-6.
4. Uğur K, Vuran Ö, Ark N, Kurtaran H. Rhinolith: incidental finding during routine physical examination. *Cumhuriyet Medical Journal* 2011;33:88-92.
5. Hsiao JC, Tai CF, Lee KW, Ho KY, Kou WR, Wang LF. Giant rhinolith: a case report. *Kaohsiung J Med Sci* 2005;21:582-5.
6. Singh I, Gathwala G, Yadav SPS, Sing I. Rhinolith. *Indian J Otolaryngol Head Neck Surg* 2003;55:243-5.
7. Tezer MS, Sari K, Ünal A. Giant rhinolith: original image. *Türkiye Klinikleri J Med Sci* 2006;26:349-50.
8. Barros CA, Martins RR, Silva JB. Rhinolith: A radiographic finding in a dental clinic. *Oral Surg Oral Med Oral Pathol Oral Radiol Endod* 2005;100:486-90.
9. Hadi U, Ghossaini S, Zaytoun G. Rhinolithiasis: a forgotten entity. *Otolaryngol Head Neck Surg* 2002;126:48-51.
10. Munoz A, Pedrosa I, Villafruela M. "Eraseroma" as a cause of rhinolith: CT and MRI in a child. *Neuroradiology* 1997;39: 824-6.
11. Gunduz K, Celenk P, Alkan A. Intranasal radiopacities: incidental panoramic radiograph findings. *Oral Radiol* 2010;26:41-5.
12. Meyer RJ, Quint DJ. Posttraumatic rhinolith. *AJNR* 1993; 14:1181-1182.
13. Genc S, Kahraman E, Ozel HE, Genc MG. Bilateral rhinolithiasis. *Journal of Craniofacial Surgery* 2011;22:2429.
14. Rasinger GA, Brandstätter F, Auinger A. Rhinolithiasis--with special reference to mineralogy. *HNO* 1985;33:65-9.
15. Aksakal C. A Very Rare Localization of Rhinolith: Fossa of Rosenmuller. *J Craniofac Surg* 2019 doi: 10.1097/SCS.0000000000005880.
16. Gill RS, Lal M. Perforation of the hard palate by a rhinolith and its repair. *J Laryngol Otol* 1977;91:85-9.
17. Tuncay KS. Burunda Dev Yabancı Cisim: Rinolit. *Türkiye Klinikleri Journal of Case Reports* 2017;25:76-9.

Yazışma Adresi:

Dilara Nil GÜNAÇAR
 Recep Tayyip Erdoğan Üniversitesi,
 Diş Hekimliği Fakültesi
 Ağız Diş ve Çene Radyolojisi AD
 Tel : +90 464 222 00 00
 Faks : +90 464 222 00 00
 E-Posta: dt.dilaranil@gmail.com