

IMÁGENES EN PEDIATRÍA

## Hallazgos ecográficos en el hemangioma infantil de la glándula parótida

### Ultrasound findings in infantile haemangioma of the parotid gland

Merve Solak\*, Esat Kaba y Gülen Burakgazi

*Departamento de Radiología, Universidad Recep Tayyip Erdogan, Rize, Turquía*

Presentamos el caso de una lactante de dos meses que presentó hinchazón progresiva en la región preauricular desde el nacimiento. Se observó una coloración azulada en la zona. No hubo ningún otro hallazgo clínico o analítico, como fiebre o malnutrición. Se llevó a cabo una ecografía de la glándula parótida por diagnóstico preliminar de parotiditis aguda y hemangioma infantil. La ecografía mostró un aumento significativo del tamaño y de la vascularización en la parótida izquierda. La parótida derecha tenía una apariencia normal (fig. 1). La paciente fue diagnosticada de hemangioma infantil, ya que no había datos de infección, iniciándose tratamiento con propranolol. A los tres meses, tanto el tamaño como la vascularización del hemangioma habían disminuido (fig. 2).

El hemangioma infantil en la glándula parótida es un tumor benigno infrecuente que suele aparecer en los pri-

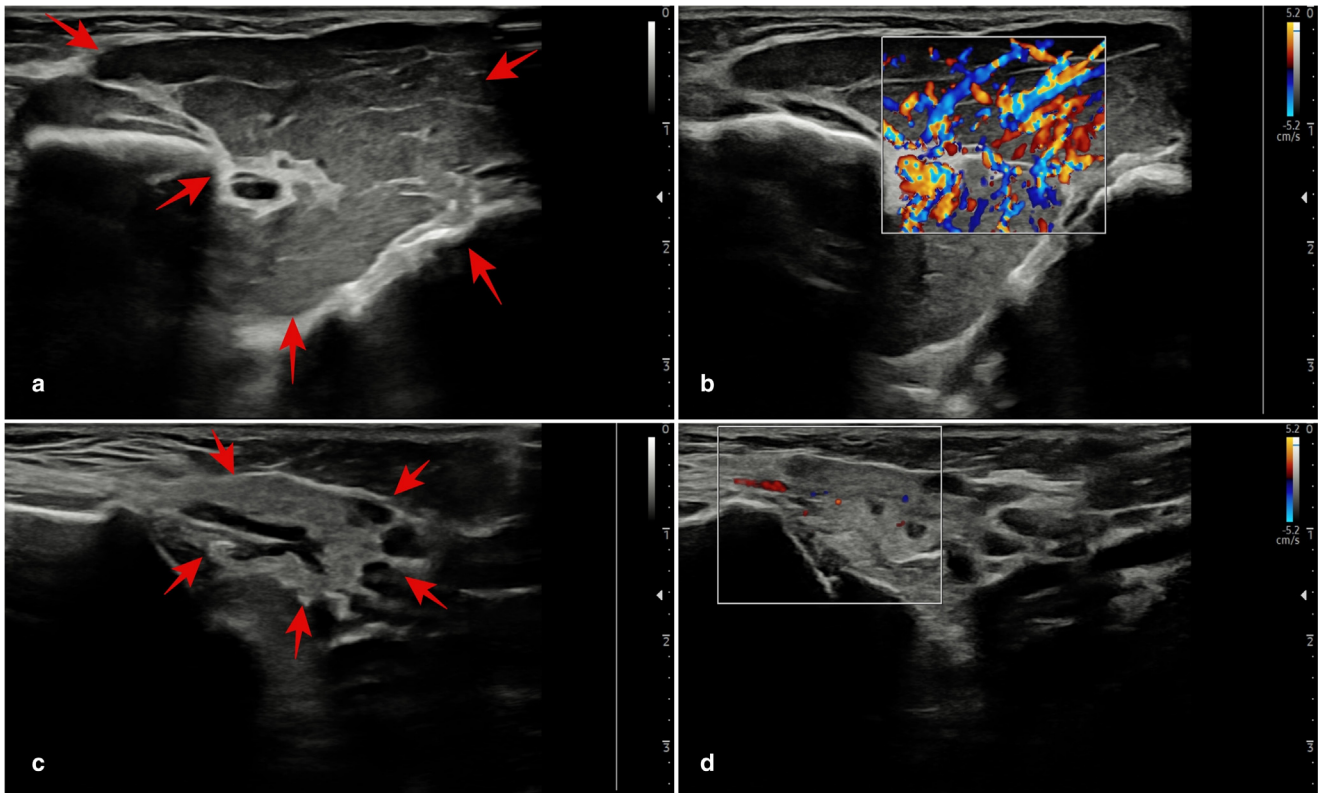
meros seis meses de vida. Los factores de riesgo asociados incluyen el sexo femenino, bajo peso al nacer y edad materna avanzada. Con frecuencia se observa una coloración azulada en la piel. Aunque se puede plantear la duda diagnóstica con respecto a la parotiditis aguda, el manejo conservador sin cirugía o biopsia es posible en presencia de los hallazgos ecográficos típicos en combinación con los hallazgos clínicos típicos<sup>1,2</sup>. Otras entidades a incluir en el diagnóstico diferencial son las malformaciones linfáticas quísticas, la miofibromatosis infantil solitaria y el sialoblastoma. El propranolol es el tratamiento de primera línea y por lo general consigue resultados satisfactorios. El tratamiento quirúrgico se reserva a hemangiomas que no responden al tratamiento médico conservador o con desarrollo de complicaciones<sup>2,3</sup>.

\* Autor para correspondencia.

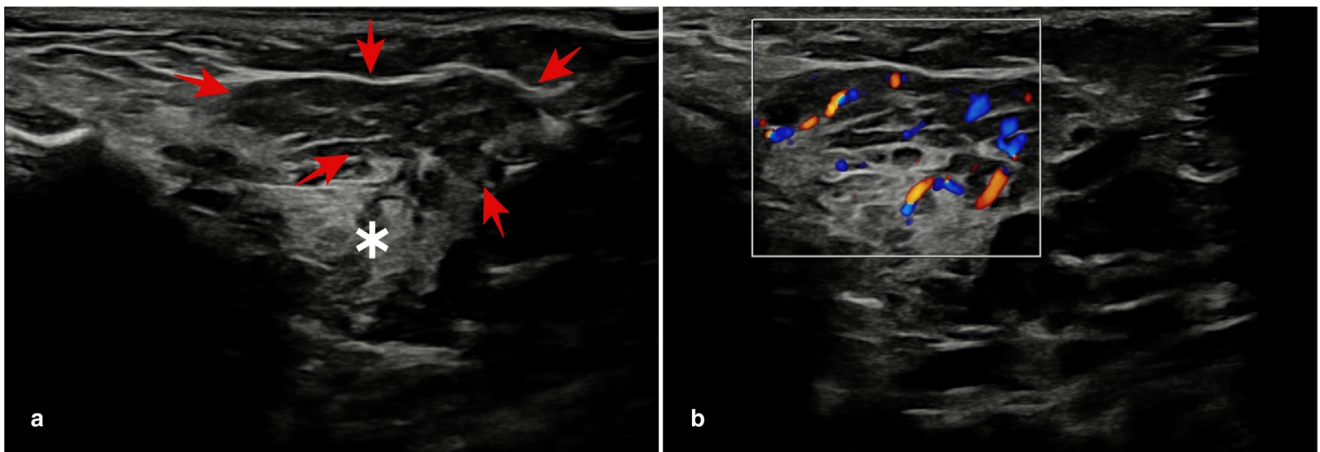
Correo electrónico: [mervesolak2555@gmail.com](mailto:mervesolak2555@gmail.com) (M. Solak).

<https://doi.org/10.1016/j.anpedi.2024.05.016>

1695-4033/© 2024 Asociación Española de Pediatría. Publicado por Elsevier España, S.L.U. Este es un artículo Open Access bajo la CC BY-NC-ND licencia (<http://creativecommons.org/licencias/by-nc-nd/4.0/>).



**Figura 1** Glándula parótida izquierda con aumento difuso y hemangioma (a), aumento considerable de la vascularización en la parótida izquierda (b), tamaño y aspecto normal de la parótida derecha (c), vascularización normal en la parótida derecha (d).



**Figura 2** Ecografía de seguimiento a los tres meses: reducción en el tamaño del hemangioma (flechas rojas), apariencia normal de la parótida izquierda (asterisco) (a), reducción pronunciada en la vascularización en la parótida izquierda (b).

## Bibliografía

1. Abidi KT, Kamal NM, Althobaiti KA, Althobaiti SD, Halabi YA, Alalyani SA. Infantile Parotid Hemangioma With Diagnostic Dilemma: A Case Report. *Clin Med Insights Case Rep.* 2022;15, 11795476211073385.
2. Siddiqui A, Azad C, Singh DK. Infant with a parotid swelling: beware of the rare. *Sudan J Paediatr.* 2021;21:95–7, <http://dx.doi.org/10.24911/SJP.106-1572965402>.
3. Rio G, Costa NA, Fernandes JS, Torrão H, Silva PO. Parotid Hemangioma in a Child: an Uncommon Imaging Diagnosis. *Acta Radiológica Portuguesa.* 2019;31:19–22.